Universität Zürich[UZH]

Universität Bern

Klinische Radiologie

Einführung eines Screeningprogramms für Wirbelmissbildungen beim Schweizerischen Klub für französische Bulldoggen

Masterthesis
Lea Käppeler

genehmigt auf Antrag von
Urs Geissbühler

25. September 2020

ACCREDITED BY EAEVE/FVE

Universität Bern | Universität Zürich
vetsuisse-fakultät

Inhaltsverzeichnis

1 Zusammenfassung **4**

2 Summary **5**

3 Einleitung **6**

3.1 Anatomie und Embryologie der Wirbelsäule des Hundes 6

3.1.1 Anatomie der Wirbelsäule 6

3.1.2 Embryologie der Wirbelsäule 7

3.2 Wirbelmissbildungen 10

3.2.1 Definition und Entstehung 10

3.2.1.1 Hemivertebrae 10

3.2.1.2 Keilwirbel 10

3.2.1.3 Schmetterlingswirbel 11

3.2.1.4 Blockwirbel 11

3.2.1.5 Übergangswirbel 11

3.2.2 Klassifikation 12

3.2.3 Diagnostische Möglichkeiten 13

3.2.4 Klinische Folgen 13

3.2.5 Behandlungsmöglichkeiten 14

3.3 Besonderheiten bei brachyzephalen Rassen 14

3.3.1 Prävalenz von Wirbelmissbildungen 14

3.3.2 Genetische Aspekte 15

3.4 Zusammenarbeit mit dem Schweizerischen Klubs für französische Bulldoggen (SKFB) 16

4 Material und Methoden **19**

4.1 Tiere 19

4.2 Untersuchungsprotokoll und Datenverarbeitung 19

4.3 Kriterien des Auswertungsformulars 20

4.4 Gradierungssysteme 27

5 Ergebnisse **30**

5.1 Resultate der Auswertungen von im Rasseclub geführten Hunden 30

5.1.1 Gesamtsumme von Missbildungen und ihre Verteilung über die Wirbelsäule 30

5.1.2 Vorkommen der einzelnen Missbildungen und Anteile an der Gesamtsumme 31

5.1.3 Vorkommen der Missbildungen nach Lokalisation 31

5.1.4 Kyphose und Kyphosewinkel 31

5.2 Komparative Aspekte von laterolateralen Röntgenaufnahmen zu ventrodorsalen Röntgenaufnahmen und CT-Aufnahmen 33
5.2.1 Komparative Auswertung von ventrodorsalen Röntgenaufnahmen 33
5.2.2 Komparative Auswertung von CT-Aufnahmen 34
5.3 Verlaufsuntersuchungen 38
5.4 Anwendung von 2 Varianten eines Gradierungssystems 41

6 Diskussion 43

7 Schlussfolgerung 49

8 Referenzen 50

9 Danksagung 53

10 Annex 54

1 Zusammenfassung

Die Prävalenz von Wirbelmissbildungen bei brachyzephalen Rassen mit Stummelrute wie der Französischen Bulldogge ist hoch. Die klinische Relevanz dieser Veränderungen ist abhängig vom Typ der Missbildung und ihrem Schweregrad. In verschiedenen europäischen Ländern wurden Gradierungssysteme erstellt, die einen Zuchtausschluss und somit zuchthygienische Maßnahmen hin zu einer keilwirbelfreien Population ermöglichen sollen. Auch der Schweizerische Klub für französische Bulldoggen (SKFB) interessierte sich für eine Untersuchung der aktuellen Situation, um mögliche Maßnahmen diskutieren zu können.

Ziel dieser Studie war das Erstellen eines Untersuchungsprotokolls und eines Auswertungsschemas für die Beurteilung von laterolateralen Röntgenaufnahmen der Wirbelsäule des Hundes, insbesondere der Französischen Bulldogge. Im Rahmen eines durch den SKFB eingeführten Rückenröntgenobligatoriums für zur Zuchtzulassung vorgestellter Tiere wurde ein Screeningprogramm für Wirbelmissbildungen bei dieser Rasse lanciert. Zusätzlich sollte auf Grundlage der Resultate dieser Studie ein Gradierungssystem vorgeschlagen werden, das eine Gradeinteilung aufgrund der im Röntgenbild festgestellten Missbildungen der Wirbelsäule ermöglichen soll. Eine statistische Auswertung der beurteilten Röntgenbilder sollte die aktuelle Situation im SKFB widerspiegeln.

Insgesamt wurden von 30 im SKFB registrierten Tieren Röntgenbilder beurteilt. Zusätzlich wurden von sechs Tieren, die zum einen aus dem Patientengut des Tierspitals Bern stammten und zum anderen von Privatpersonen außerhalb des SKFB eingesandt wurden, Röntgen- und CT-Untersuchungen für komparative Aspekte und Verlaufsuntersuchungen berücksichtigt. In allen beurteilten Röntgenaufnahmen wurden Missbildungen der Wirbelsäule festgestellt. Der Mittelwert lag bei 25,7 Missbildungen pro Tier. 87% der Veränderungen lagen im Bereich von T3 bis T13. Am häufigsten wurden verkürzte Wirbel sowie verengte Intervertebralspalten diagnostiziert. 73,3% der Tiere zeigten zudem eine Kyphose. Komparative Beurteilungen von laterolateralen zu ventrodorsalen Röntgenaufnahmen und CT-Untersuchungen ergaben, dass einige Missbildungen nur bei Vorliegen einer zweiten Ebene identifiziert werden können und zudem bei der alleinigen Beurteilung von laterolateralen Aufnahmen fehlerhafte Befunde erhoben wurden. Von drei Hunden lagen Untersuchungen im juvenilen und im adulten Alter vor, die sich, obwohl es sich um Wurfgeschwister handelte, stark unterschieden. Ein mögliches Gradierungssystem wurde vorgestellt und an einzelnen Fällen beispielhaft angewandt.

Die Ergebnisse dieser Studie konnten zeigen, dass die Prävalenz von Wirbelmissbildungen bei im SKFB registrierten Französischen Bulldoggen hoch ist. Die klinische Relevanz wurde aufgrund fehlender Daten nicht untersucht. Die vergleichende Betrachtung von ventrodorsalen Röntgenaufnahmen haben deren Mehrwert bestätigt, was ihre Anfertigung empfehlenswert macht. Außerdem ist festzuhalten, dass viele Informationen zum Thema klinische Auswirkung von Wirbelmissbildungen sowie deren Vererblichkeit fehlen und somit Potenzial für weitere Forschung besteht.

2 Summary

The prevalence of vertebral malformations in brachycephalic screw-tailed dog breeds such as the French bulldog is high. The clinical relevance of those changes depends on typ of malformation and its severity. In different european countries there are grading systems that allow an exclusion from breeding for dogs with a high grade of vertebral malformations in radiographs and aim to create a population without dogs with wedge-shaped vertebrae. In Switzerland, the breeding association for French bulldogs (Schweizerischer Klub für französische Bulldoggen) was interested in an evaluation of the current situation to be able to discuss possible investigations.

The aim of this study was to create a screening form for the evaluation of laterolateral radiographs of the vertebral column in dogs, especially in French bulldogs. The SKFB decided to take an obligatory x-raying of the vertebral column into their breeding regulations and thus formed the basis for a screening program. Furthermore, a statistical analysis of the results should reflect the current situation within the swiss breeding association. At the end of the study there should be a proposed grading system which could enable a grading of vertebral malformations detected in radiographs.

Thirty dogs registered in the swiss breeding association were included in this study. In addition, six dogs who were presented at the Tierspital of Bern or whose radiographs were sent by owners who are not registered in the swiss breeding association were included for comparative evaluation of radiographs and CT or chronological evaluations of dogs with different ages. All dogs showed malformations with a mean value of 25,7 malformations per animal. 87% of the malformations were found between T3 and T13. The most common malformation was a shortened vertebra followed by a narrowed intervertebral gap. 73,3% of all dogs showed a kyphosis. Comparative evaluation of laterolateral radiographs and ventrodorsal radiographs as well as CT showed that some malformations could only be confirmed in a second level and that the sole evaluation of laterolateral radiographs has a higher risk for misdiagnosis. The three dogs with chronological radiographs showed huge differences although they were litter siblings. A possible grading system was presented and exemplary used at a few cases.

The results of this study showed that the prevalence of vertebral malformations in French bulldogs registered in the swiss breeding association is high. The clinical relevance of this changes was not investigated due to lack of data. The comparative evaluation of ventrodorsal radiographs showed their added value and is hence recommended. Furthermore, more research in terms of clinical importance of vertebral malformations and their hereditability should be done.

3 Einleitung

3.1 Anatomie und Embryologie der Wirbelsäule des Hundes

3.1.1 Anatomie der Wirbelsäule

Die Wirbelsäule besteht, wie bei allen Säugetieren, aus einzelnen Wirbeln (lat. Vertebrae). Sie wird unterteilt in fünf Abschnitte: die Halswirbelsäule (HWS, Vertebrae cervicales), die Brustwirbelsäule (BWS, Vertebrae thoracicae), die Lendenwirbelsäule (LWS, Vertebrae lumbales), das Kreuzbein, das aus einer knöchernen Verwachsung der Kreuzwirbel (Vertebrae sacrales) entsteht, und die Schwanzwirbelsäule (SWS, Vertebrae caudales). Tierartliche Unterschiede bestehen in der Anzahl der einzelnen Wirbel im jeweiligen Abschnitt. So besteht die Wirbelsäule des Hundes aus sieben Halswirbeln, 13 Brustwirbeln, sieben Lendenwirbeln, drei Kreuzwirbeln und 20-23 Schwanzwirbeln. Abbildung 1 zeigt eine schematische Darstellung des Skeletts des Hundes.

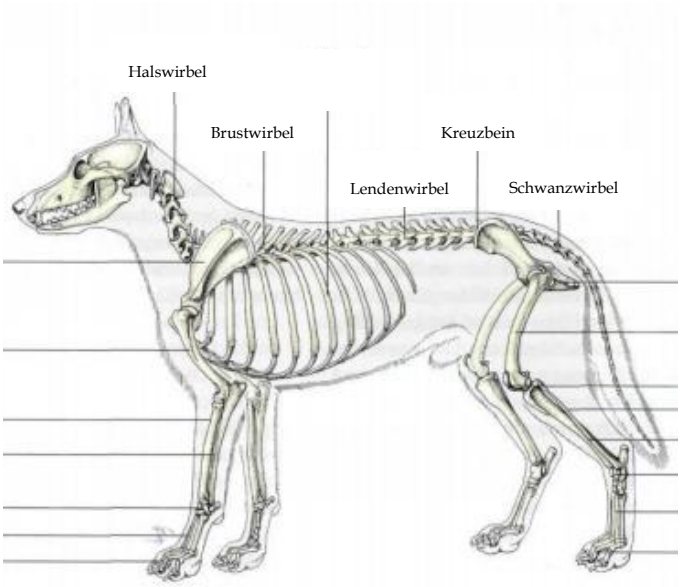

Abbildung 1: Skelett des Hundes (Quelle: Anatomie der Haussäugetiere, KÖNIG / LIEBICH, 2015)

Alle Wirbel besitzen eine Grundform und je nach Region, in der sie innerhalb der Wirbelsäule vorkommen, weisen sie gewisse Abweichungen von dieser Grundform auf.
Prinzipiell werden am Wirbel der Wirbelkörper (Corpus vertebrae), der Wirbelbogen (Arcus vertebrae) und mehrere Wirbelfortsätze (Processus vertebrae) unterschieden.
Der Wirbelkörper besitzt eine konvexe kraniale Endfläche (Caput vertebrae) und eine konkave kaudale Endfläche (Fossa vertebrae). Vor allem in der Brust- und Lendenwirbelsäule sind die Endflächen abgeflacht, wodurch die Beweglichkeit reduziert ist. Die Endflächen stellen die Verbindung zu den Zwischenwirbelscheiben (Disci intervertebrales) und damit zu den benachbarten Wirbeln dar. Auf der Dorsalfläche des Wirbelkörpers finden sich zahlreiche Längsrinnen und Gefäßlöcher (Foramina nutritiva) für Blutgefäße. Die Ventralfläche wird von einer Knochenleiste, der Crista ventralis, eingenommen, deren Ausprägung in den verschiedenen Abschnitten der Wirbelsäule unterschiedlich stark ist.
Der Wirbelbogen besteht aus einem ventralen (Pediculus arcus vertebrae) und einem dorsalen Teil (Lamina arcus vertebrae). Dieser überspannt die Dorsalfläche des Wirbelkörpers und bildet so das

Wirbelloch (Foramen vertebrale). Über die gesamte Wirbelsäule gesehen wird so der Wirbelkanal (Canalis vertebralis) gebildet, der das Rückenmark und seine Hüllen sowie Segmentalnerven, Blutgefäße, Bänder, Fett und lockeres Bindegewebe enthält. Kranial und kaudal befinden sich an jedem Wirbelbogen Einziehungen (Incisura vertebralis cranialis bzw. caudalis), die zusammen mit der Einziehung des benachbarten Wirbels jeweils das Zwischenwirbelloch (Foramen intervertebrale) bilden. Es dient als Austritt für die Segmentalnerven des Rückenmarks und wird deshalb auch als Neuroforamen bezeichnet.
Die Wirbelfortsätze unterscheiden sich in ihrem Vorkommen und ihrer Anzahl in den einzelnen Abschnitten der Wirbelsäule. Generell lassen sich folgende Fortsätze unterscheiden:

- der Dornfortsatz (Processus spinosus). Er entspringt in der Medianen des Wirbelbogens.
- die Querfortsätze (Processus transversi). Sie entspringen jeweils lateral auf beiden Seiten des Wirbels an der Basis des Wirbelbogens.
- die Gelenkfortsätze (Processus articulares craniales bzw. caudales). Sie liegen je paarig kranio- bzw. kaudolateral des Ansatzes des Dornfortsatzes.
- die Zitzenfortsätze (Processus mamillares). Sie kommen paarig kranial an den Brust- und Lendenwirbeln zwischen den Quer- und den kranialen Gelenkfortsätzen vor.
- die Hilfsfortsätze (Processus accessorii). Sie kommen beim Fleischfresser nur an den letzten Brustwirbeln und an den Lendenwirbeln zwischen den Quer- und den kaudalen Gelenkfortsätzen vor.

Abbildung 2 stellt schematisch einen idealen Wirbel mit möglichen Wirbelfortsätzen dar.

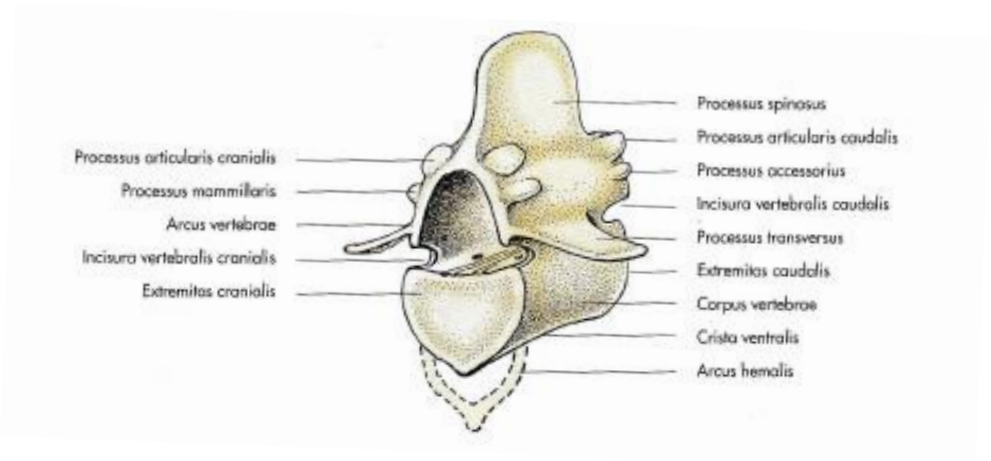

Abbildung 2: Schematische Darstellung eines idealen Wirbels. (Quelle: Anatomie der Haussäugetiere, KÖNIG / LIEBICH, 2015)

3.1.2 Embryologie der Wirbelsäule

In der embryonalen Entwicklung des Hundes beginnt am Ende der zweiten Woche mit der Gastrulation die Bildung der Keimblätter. Als Ausgangspunkt dient die Blastozyste, die über mehrere Schritte aus der Zygote und damit aus der Verschmelzung der Geschlechtszellen entstanden ist. Der in der Blastozyste liegende Embryoblast wandelt sich in eine Keimscheibe um. Durch Delamination einer Zellschicht am Boden dieser Keimscheibe bildet sich der Hypoblast, der sich innen entlang des

Trophoblasten ausbreitet und das primitive Entoderm (1. Keimblatt) bildet. Die das Entoderm umgebenden Zellen aus Embryoblast und Trophoblast bilden das Ektoderm (2. Keimblatt).
Durch eine Zellansammlung am Ende des Embryoblasten bildet sich der Primitivstreifen. Sein kranialer Anteil verdickt sich zum Primitivknoten. Aufgabe der Primitivorgane ist die Bildung des Mesoderms und der Chorda dorsalis. In der Medianen des Primitivstreifens bildet sich die Primitivrinne, durch die Zellen von lateral nach medial auswandern und sich zu einer Zellschicht zwischen Ekto- und Entoderm formieren. So entsteht das Mesoderm als 3. Keimblatt.
Vom Primitivknoten wächst ein Zellstrang aus spezialisierten Zellen nach kranial Richtung Prächordalplatte aus. Dieser Zellstrang wird als Kopffortsatz oder Chordafortsatz bezeichnet. Die Prächordalplatte verhindert ein weiteres Auswachsen des Kopffortsatzes nach kranial, da sie mit dem Oberflächen-Ektoderm verbunden bleibt. Von der Prächordalplatte wachsen Zellen nach kaudal auf den Kopffortsatz zu aus. So bildet sich die Chorda dorsalis (auch als Notochord bezeichnet), die als embryonales Stützorgan dient und eine wichtige Rolle in der Induktion der Entwicklung der Wirbelsäule spielt. Überreste der Chorda dorsalis sind in den Nuclei pulposi zu finden. Abbildung 3 zeigt schematisch die Anlage der Primitivorgane und die Entwicklung des Mesoderms.

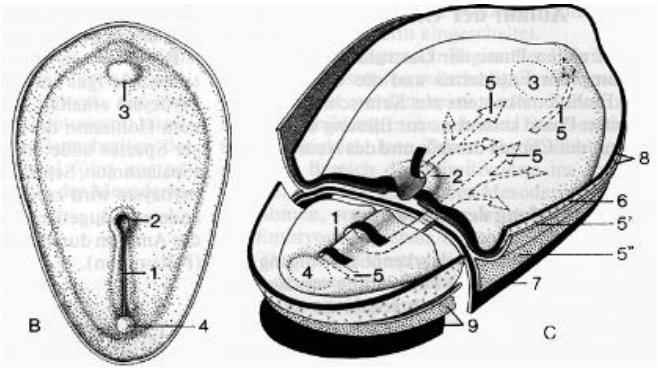

Abbildung 3: Anlage der Primitivorgane und Entwicklung des Mesoderms. Abbildung B (links) zeigt die Keimscheibe mit Primitivrinne (1), Primitivknoten (2) und Prächordalplatte (3). Abbildung C (rechts) zeigt das Einwachsen des Mesoderms (5) zwischen Ektoderm (6) und Entoderm (7). (Quelle: Lehrbuch der Embryologie der Haustiere, RÜSSE / SINOWATZ, 2008)

Auf beiden Seiten des Notochords beginnt die Differenzierung des Mesoderms in ein paraxiales, ein laterales und ein intermediäres Mesoderm (vgl. Abbildung 4, A). Laterales und intermediäres Mesoderm sind in der Entwicklung von Urogenitaltrakt, Lunge und Herz beteiligt, weshalb die Vermutung nahe liegt, dass eine fehlerhafte Entwicklung des Mesoderms auch Ursache für Missbildungen in diesen Organsystemen sein könnte (KAPLAN et al., 2004). Das paraxiale Mesoderm liegt beidseits am Notochord. Im Laufe der Entwicklung erfolgt eine Segmentierung von kranial nach kaudal in Somiten. Aus den Somiten werden die knöchernen Strukturen des Kopfes, des Thorax und der Wirbelsäule sowie die dazugehörigen Muskeln gebildet. Im Inneren jedes Somiten bildet sich ein Hohlraum (Myocoel), der zur Auflösung des Somiten in zwei Teile, einen ventromedialen und einen dorsolateralen Teil, führt. Der dorsolaterale Teil bildet das Dermomyotom und ist Grundlage für die Entwicklung von Muskelzellen und der darüberliegenden Dermis. Der ventrolaterale Teil wandert in Richtung der Chorda dorsalis und bildet das Sklerotom, welches für die Bildung der Wirbelsäule verantwortlich ist (vgl. Abbildung 4, B). Somit entsteht aus jedem Somiten ein knöcherner Anteil der Wirbelsäule mit Muskulatur und Dermis. Die Migration von Sklerotomzellen Richtung Chorda ist abhängig von speziellen molekularen Prozessen und vor allem auch vom normalen Wachstum umliegender Strukturen.

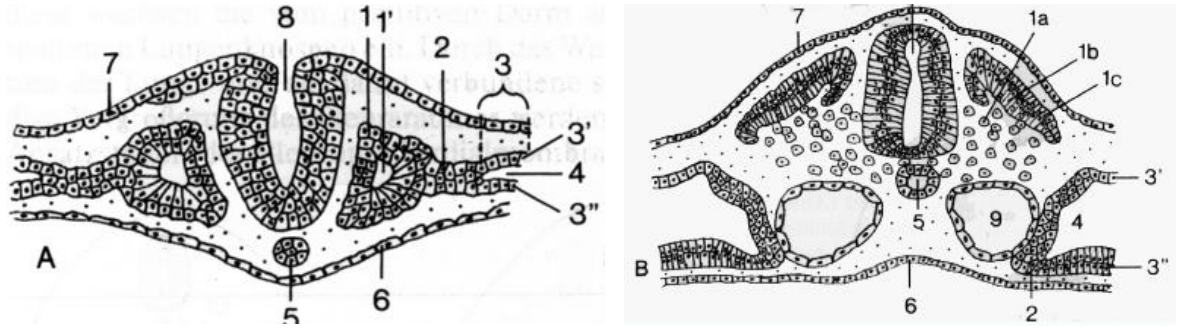

Abbildung 4: Differenzierungen des Mesoderms. Abbildung A (links) zeigt die Aufteilung des Mesoderms in paraxiales Mesoderm (1), intermediäres Mesoderm (2) und laterales Mesoderm (3). Abbildung B (rechts) zeigt die Auflösung der Somiten in Sklerotom (1a), Myotom (1b) und Dermatom (1c) und das Auswandern der Sklerotomteile Richtung Notochord (5). (Quelle: Lehrbuch der Embryologie der Haustiere, RÜSSE / SINOWATZ, 2008)

Für die Bildung der Wirbel teilt sich jedes Sklerotom in einen kranialen zellarmen und einen kaudalen zellreichen Anteil. Der Bereich dazwischen bleibt anfangs zellfrei, später bildet sich dort die Bandscheibe. Durch das Auswandern von Zellen aus dem kaudalen zellreichen Teil des kranial liegenden Sklerotoms entsteht der Anulus fibrosus. Der Nucleus pulposus wird aus Überresten des Notochords gebildet. Durch die Ausbildung der Bandscheiben werden die Sklerotomteile endgültig getrennt. Der zellreiche kaudale Teil des kranial liegenden Sklerotoms verschmilzt mit dem zellarmen kranialen Teil des kaudal liegenden Sklerotoms zu einem Wirbelzentrum. Abbildung 5 zeigt die Entstehung der Wirbelzentren durch Verschmelzung der Sklerotomteile.

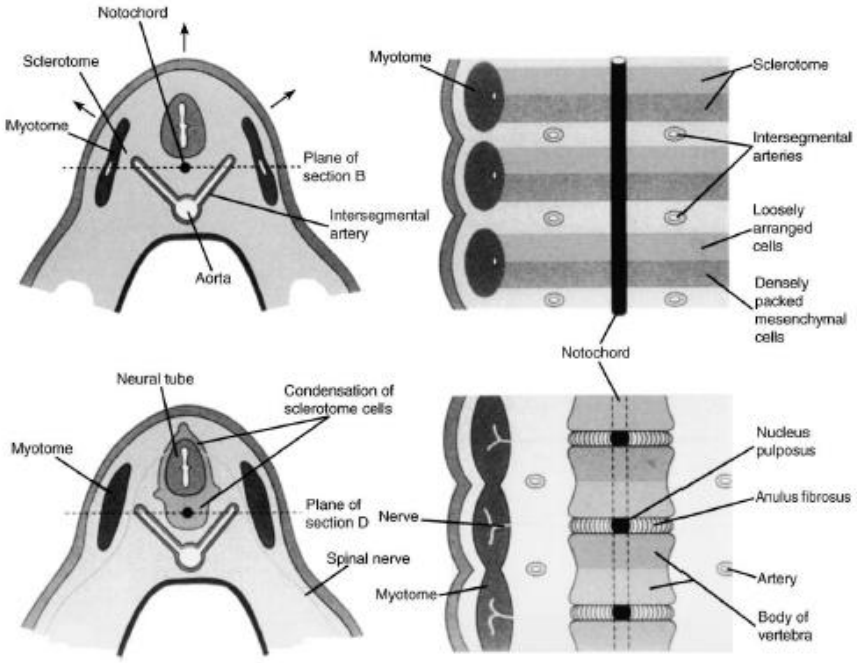

Abbildung 5: Differenzierung der Somiten in Sklerotom und Dermomyotom. Zellen des Sklerotoms wandern in Richtung der Chorda dorsalis und teilen sich in einen zellarmen kranialen und einen zellreichen kaudalen Teil. Die Intersegmentalarterien liegen zwischen den Sklerotomteilen. Je 2 Sklerotomteile verschmelzen zu einem Wirbelzentrum. Dazwischen bilden sich die Bandscheiben. (Quelle: Embryology of the spine and associated congenital abnormalities, KAPLAN et al., 2005)

Ein Wirbel braucht somit für eine korrekte Entwicklung zwei korrekt miteinander interagierende Somiten. Eine fehlerhafte Segmentierung kann Ursache für die Entstehung von Wirbelmissbildungen sein (KRUMEICH, 2011). Wichtig ist in diesem Zusammenhang auch, dass die Intersegmentalarterien zwischen den Somiten lokalisiert sind. Eine Anomalie dieser Arterien wird als Ursache für Segmentationsfehler gesehen, während eine fehlerhafte Vaskularisation zur Entstehung von Formationsfehlern führen kann (KRUMEICH, 2011).
Um das Wirbelzentrum bildet sich Knochen und der Wirbelkörper entsteht. Die seitlich der Wirbel liegenden Myotome bleiben einheitlich, weshalb ein Muskel an zwei Wirbeln ansetzt.
Dorsolateral am Wirbelkörper wandern auf jeder Seite Zellen aus und bilden die Bogenanlage, die sich im Laufe der Entwicklung dorsal mit der anderen Seite verbindet und so den Neuralbogen bildet. Ventrolateral aus der Bogenanlage entspringen die Anlagen für Rippen und Querfortsätze. Die Ossifikation erfolgt rein enchondral in drei Ossifikationszentren. Eines liegt in der Mitte des Wirbelkörpers, die anderen zwei je in der Bogenanlage. Der Wirbelkörper und die zwei Anlagen für den Wirbelbogen entwickeln sich getrennt und verschmelzen erst postnatal endgültig. Zusätzlich gibt es verschiedene akzessorische Ossifikationszentren (kraniale Epiphyse, Dornfortsätze in der Widerristgegend, Querfortsätze der Lendenwirbel).
Kreuz- und Schwanzwirbelsäule unterscheiden sich vom Rest der Wirbelsäule. Einzelne Kreuzwirbel ossifizieren, bevor sie verschmelzen und einheitlich zum Kreuzbein verknöchern. In der Schwanzwirbelsäule haben nur die ersten drei Wirbel drei Ossifikationszentren, die Restlichen weisen nur ein Ossifikationszentrum auf.

3.2 Wirbelmissbildungen

3.2.1 Definition und Entstehung

Wirbelmissbildungen können sich morphologisch sehr unterschiedlich äußern. Auch in deren Entstehung werden verschiedene Mechanismen diskutiert. Nachfolgend werden die häufigsten Missbildungen sowie deren Entstehung genauer erläutert.

3.2.1.1 Hemivertebrae

Echte Hemivertebrae werden definiert als Wirbel, bei denen eine Hälfte nicht richtig ausgebildet ist (KRUMEICH, 2011; WESTWORTH et al., 2010). Sie unterscheiden sich damit von den Keilwirbeln, da bei echten Hemivertebrae sowohl Wirbelzentrum als auch Neuralbogen einer Seite nicht ausgebildet sind. Als Ursache wird eine unilateral fehlende Vaskularisation angesehen, was zur Folge hat, dass keine Ossifikationszentren gebildet werden. GUTIERREZ-QUINTANA et al. verwenden den Begriff Hemivertebra in ihrem Klassifikationsschema für in einem Bereich (dorsal, lateral, dorso-lateral) aplastische Wirbel und weichen dadurch von der vorgängig erwähnten Definition ab, da der Wirbelbogen bei dieser Definition intakt sein kann.

3.2.1.2 Keilwirbel

Keilwirbel entstehen ähnlich wie echte Hemivertebrae durch eine fehlerhafte Vaskularisation, wodurch sich das Ossifikationszentrum nicht richtig ausbildet. Im Gegensatz zu den Hemivertebrae ist bei ihnen jedoch der Wirbelbogen normal ausgebildet. Durch eine bilaterale Hypoplasie des Ossifikationszentrums entstehen verkürzte Wirbel mit normaler Form, die zwar keinen Einfluss auf

die Ausrichtung der Wirbelsäule haben, aber dennoch bei der Beurteilung berücksichtigt werden sollten (GUTIERREZ-QUINTANA et al., 2014).
Neben einer fehlerhaften Vaskularisation können auch teratogene Einflüsse während der Knorpelbildung zur Entstehung von Keilwirbeln führen. Der Ventralrand des Wirbels ist während der Chondrifizierung sehr aktiv und somit gefährdet für teratogene Insulte (WESTWORTH, 2010).
SCHAWALDER et al. (2010) haben kongenitale und erworbene Missbildungen der Schwanzwirbelsäule untersucht. Die Autoren konnten durch Verlaufsuntersuchungen in Form von Erströnt gen im juvenilen Alter und Zweitröntgen bei Adulten zeigen, dass eine Malpositionierung der Epiphysen-Verknöcherungskerne bei der Entstehung von Keilwirbeln beobachtet werden kann. Die Verknöcherungskerne liegen nicht mittig und verschmelzen deshalb seitlich der Diaphyse miteinander, was in einem seitenbetonten Längenwachstum resultiert. Inwiefern diese Beobachtungen auch auf andere Abschnitte der Wirbelsäule übertragen werden können, ist unklar. Auch wieso es zur Malpositionierung der Verknöcherungskerne kommt, ist nicht untersucht worden. Diskutiert werden angiogene Störungen, Fehler in der Somitogenese sowie eine fehlerhafte Interaktion zwischen Sklerotom und Myotom, was durch Reize des Myotoms zu Schädigungen des Sklerotoms führen könnte. Vor allem bei der Entstehung von ventralen Keilwirbeln scheinen formative Reize der anliegenden Muskulatur eine Rolle zu spielen.

3.2.1.3 Schmetterlingswirbel

Ihren Namen verdanken Schmetterlingswirbel ihrem typischen Aussehen in ventrodorsalen Röntgenbildern, das einem Schmetterling gleicht. Ihre Entstehung wird durch eine nicht vollständige Migration des Notochords erklärt, wodurch sich im Wirbelkörper zwei Ossifikationszentren statt nur Einem bilden. Die zentralen und ventralen Teile des Wirbels fehlen und es bleibt je ein Fragment dorsolateral am Wirbelbogen zurück. Als Überrest des Notochords wird eine Membran zwischen den beiden Fragmenten vermutet (KRUMEICH, 2011).

3.2.1.4 Blockwirbel

Blockwirbel gehören zu den klassischen Segmentationsfehlern, bei denen zwei oder mehr Wirbel miteinander verschmolzen sind. Je nach Ausmaß sind Wirbelkörper und / oder Wirbelbogen sowie Wirbelfortsätze (vor allem Dornfortsätze der BWS) betroffen. Die Bandscheibe kann geformt, inkomplett geformt oder nicht geformt sein. In der Regel sind Blockwirbel kürzer als zwei korrekt ausgebildete Wirbel (KRUMEICH, 2011). Je nachdem, ob die Wirbel gleichmäßig oder nur unilateral verschmolzen sind, kann es zu einer Krümmung der Wirbelsäule führen. Als Ursache wird eine unvollständige Trennung von zwei Somiten angesehen, was auf eine Anomalie der Intersegmentalarterien zurückzuführen ist.
SCHAWALDER et al. (2014) konnten zeigen, dass bei Blockwirbeln in der Schwanzwirbelsäule eine Annäherung der benachbarten epiphysären Verknöcherungskernen beobachtet werden kann. Die Verknöcherungskerne erscheinen zudem atrophisch. Auch hier bezog sich die Studie nur auf die Schwanzwirbelsäule, weshalb die Bedeutung für andere Abschnitte der Wirbelsäule nicht abschließend geklärt ist.

3.2.1.5 Übergangswirbel

Übergangswirbel werden am Übergang eines Wirbelsäulenabschnittes in einen anderen gesehen (cervicothoracal, thorakolumbal, lumbosakral, sakrokaudal). Sie enthalten morphologische Merkmale

benachbarter Wirbelsäulenabschnitte wie Rippen oder Transversalfortsätze, uni- oder bilateral. Am lumbosakralen Übergang können die Seitenfortsätze des letzten Lendenwirbels in Kontakt mit den Darmbeinschaufeln sein (ein- oder beidseitig). Außerdem wird dort die Lumbalisation von der Sakralisation unterschieden. Bei der Lumbalisation zeigt sich der erste Kreuzbeinwirbel morphologisch teilweise oder vollständig wie ein Lendenwirbel. Bei der Sakralisation zeigt sich der letzte Lendenwirbel bzw. der erste Schwanzwirbel morphologisch bi- oder unilateral wie ein Kreuzbeinwirbel (HAIDER, 2009). Die Ursache für die Entstehung von Übergangswirbeln ist nicht endgültig geklärt, es wird aber von einer Verschiebung von Somiten ausgegangen (WESTWORTH et al., 2010). Das Vorliegen von Übergangswirbeln sollte bei der Planung von Operationen berücksichtigt werden, da zum Beispiel Rippen und Transversalfortsätze häufig als Orientierungspunkte verwendet werden. Klinisch sind sie mit Ausnahme von lumbosakralen Übergangswirbeln häufig nicht relevant. Diese erhöhen das Risiko für die Entstehung eines Cauda equina – Syndroms, einer schmerzhaften Quetschung und Entzündung der Nerven im Wirbelkanal bei einer Schädigung der letzten Zwischenwirbelscheibe (FLÜCKIGER et al., 2009). Zudem können asymmetrische lumbosakrale Übergangswirbel zu einer Asymmetrie des Iliosakralgelenks und über eine Verkippung des Beckens zu einer Hüftgelenksdysplasie führen (FLÜCKIGER et al., 2009; HAIDER, 2009).

3.2.2 Klassifikation

Die Klassifikation von Wirbelmissbildungen wird in der Literatur nicht einheitlich beschrieben und führt immer wieder zu Verwirrungen und Überlappungen (WESTWORTH et al., 2010). Meist werden Segmentations- von Formationsfehlern unterschieden (GUTIERREZ-QUINTANA, 2014; KAPLAN et al., 2004; KRUMEICH, 2011). Formationsfehler resultieren aus einer fehlerhaften Entwicklung der Wirbelanlage und entstehen in der embryonalen Entwicklung, während Segmentationsfehler meist erst spät während der Chondrifizierung und Ossifikation in der Foetalperiode entstehen. Eine Übersicht über die verschiedenen Missbildungen zeigt Tabelle 1.

Fehler in der embryonalen Entwicklung vor allem Formationsfehler	**Fehler in der foetalen Entwicklung** vor allem Segmentationsfehler
Hemivertebrae	Blockwirbel
Schmetterlingswirbel	
Keilwirbel	(Keilwirbel)
(Übergangswirbel)	Übergangswirbel

Tabelle 1: Klassifikation von Wirbelmissbildungen.

Die Aufteilung in Missbildungen während der embryonalen und der foetalen Entwicklung sollte nicht als endgültig gesehen werden. So können auch während der foetalen Entwicklung noch Formationsfehler entstehen. Postnatale Einflüsse wie von der Muskulatur ausgehende mechanische Kräfte werden im Zusammenhang mit der Entstehung von Wirbelmissbildungen ebenfalls diskutiert (SCHAWALDER et al., 2010).
Wichtig ist, dass bei Fehlern in der Frühentwicklung auch andere Organe von Missbildungen betroffen sein können, vor allem bei einer fehlerhaften Mesodermentwicklung. Missbildungen in der foetalen Entwicklung sind deutlich weniger häufig mit anderen Defekten assoziiert, da sie erst entstehen, wenn andere Strukturen bereits angebildet sind (WESTWORTH et al., 2010).
Interessant wären in diesem Zusammenhang auch mögliche Parallelen zur Entwicklung der Brachyzephalie. Die Literatur dazu fehlt zum jetzigen Zeitpunkt.

3.2.3 Diagnostische Möglichkeiten

Zur Diagnostik von Wirbelmissbildungen werden bildgebende Verfahren eingesetzt. Neben Röntgen und Computertomographie (CT), mit denen vor allem knöcherne Strukturen beurteilt werden können, kommen zur Beurteilung einer möglichen Kompression des Rückenmarks Myelographie und Magnetresonanztomographie (MRT) zum Einsatz.
Nach BROCAL et al. (2018) sollte zur Beurteilung von Röntgenbildern zur laterolateralen Aufnahme auch eine ventrodorsale oder dorsoventrale Aufnahme vorliegen. Es konnte gezeigt werden, dass signifikant mehr betroffene Wirbel erkannt wurden, wenn zwei Ebenen vorlagen als wenn nur eine laterolaterale Aufnahme ausgewertet wurde. Weiter konnte gezeigt werden, dass im CT signifikant mehr betroffene Wirbel erkannt wurden als bei zwei in verschiedenen Ebenen aufgenommenen Röntgenbildern. Auch werden in CT-Aufnahmen signifikant mehr Schmetterlingswirbel diagnostiziert als in Röntgenbildern. Diese werden in Röntgenbildern häufig als symmetrische oder ventrale Hypoplasie erkannt. Diese Studie kommt zu dem Schluss, dass CT zur Diagnostik von Wirbelmissbildungen genauer wäre als Röntgenaufnahmen, jedoch mehr Zeit bei der Auswertung und bei der Vorbereitung des Patienten und der Durchführung der Aufnahmen benötigt.
In verschiedenen Studien wurde der Einfluss des Kyphosewinkels auf den neurologischen Status des Hundes beschrieben (DE DECKER, 2019; GUEVAR, 2014). GUEVAR et al. (2014) schlagen eine computer-assistierte Messung des Kyphosewinkels vor. Dabei wird eine Linie parallel zur kranialen Endplatte des vorderen Wirbels und eine Linie parallel zur kaudalen Endplatte des hinteren Wirbels eingezeichnet. Diese Methode wurde ursprünglich von John Robert Cobb zur Messung von Skoliosewinkeln in der Humanmedizin entwickelt, weshalb der dadurch gemessene Winkel als «cobb angle» oder zu Deutsch «Cobbwinkel» bezeichnet wird. Die Beurteilungssoftware kann anschließend den Winkel zwischen diesen Linien berechnen. Die Autoren der Studie schlussfolgern, dass es sich dabei um eine gute und reproduzierbare Methode handelt, den Kyphosewinkel zu messen.
Nach GUTIERREZ-QUINTANA et al. (2014) eignet sich ein in der Humanmedizin verwendetes und für die Veterinärmedizin leicht abgeändertes Auswertungsschema gut für die Klassifikation von Wirbelmissbildungen der Brustwirbelsäule brachyzephaler Hunderassen mit Stummelrute bei der Auswertung von Röntgenbildern. Das Schema wird im weiteren Verlauf dieser Arbeit als Referenz verwendet und deshalb zu einem späteren Zeitpunkt genauer erläutert.

3.2.4 Klinische Folgen

In den meisten Fällen handelt es sich bei Wirbelmissbildungen um Zufallsbefunde. In einigen Fällen sind Verkrümmungen der Wirbelsäule sichtbar. Die wenigsten Tiere entwickeln klinische Symptome. In seltenen Fällen kommt es durch die Missbildung zu einer direkten Kompression des Rückenmarks (KRUMEICH, 2011). Nach MOISSONIER et al. (2011) hat der missgebildete Wirbel dabei keinen Einfluss auf die Höhe des Vertebralkanals, sondern führt vielmehr durch das Entstehen von Stufen zwischen den Wirbeln zu einer Kompression. Außerdem kann das Vorhandensein von Wirbelmissbildungen zu einer Instabilität innerhalb der Wirbelsäule führen, durch die das Rückenmark wiederholt komprimiert und geschädigt werden kann. Einen weitaus größeren Effekt auf den klinischen Status des Tieres hat das Vorhandensein einer Kyphose und das Ausmaß dieser. Nach GUEVAR et al. (2014) hat die Mehrheit der Hunde mit neurologischen Defiziten einen Cobbwinkel von über 35°. DE DECKER et al. (2019) konnten zeigen, dass eine stärkere Kyphose assoziiert ist mit einer größeren Wahrscheinlichkeit, neurologische Symptome zu zeigen. Zudem hat die Kyphose einen Einfluss auf das Gangbild (WYATT et al., 2018). Durch Veränderungen in der Biomechanik der Wirbelsäule können degenerative Prozesse, vor allem der Bandscheiben, begünstigt werden. Nach INGLEZ DE SOUZA et al. (2018) ist die

Wahrscheinlichkeit eines Bandscheibenvorfalls bei Hunden mit Kyphose doppelt so hoch als bei Hunden ohne Kyphose. Ein größeres Risiko für Bandscheibenvorfälle bei Vorliegen einer Skoliose konnte nicht gezeigt werden, allfällig vorhandene Bandscheibenvorfälle liegen bei Vorhandensein einer Skoliose aber signifikant häufiger im kaudalen Bereich der Lendenwirbelsäule. Keine Bandscheibenvorfälle wurden im Bereich der missgebildeten Wirbel gefunden. Nach FALLER et al. (2014) zeigen Bandscheiben gerade anliegend an einen missgebildeten Wirbel einen höheren Grad an Degeneration als solche anliegend an einen normal ausgebildeten Wirbel. Betroffen sind vor allem die Bandscheiben an T7 und T8. Da die Prävalenz von Bandscheibenvorfällen in der Brustwirbelsäule jedoch relativ klein ist, muss die klinische Relevanz dieser Degeneration noch überprüft werden.
Die klinischen Symptome, die mit einer Wirbelmissbildung assoziiert sein können, sind abhängig von der Lokalisation des Wirbels. In der Regel präsentieren sich die Tiere mit Zeichen einer T3-L3 – Myelopathie (schmerzhafter Rücken, progressive ambulatorische Paraparese, Ataxie der Hintergliedmaßen). Ein akutes Auftreten von nicht-ambulatorischer Paraparese oder Paraplegie ist möglich (DEWEY et al., 2016).

3.2.5 Behandlungsmöglichkeiten

Bei der Behandlung von kongenitalen Missbildungen der Wirbelsäule spielen weniger die Missbildungen per se eine Rolle, sondern viel mehr deren Auswirkung auf Stabilität und Krümmung der Wirbelsäule. Häufig werden Missbildungen als Zufallsbefunde gesehen, weshalb eine Behandlung nicht in jedem Fall nötig ist. Bei Anzeichen von Rückenschmerzen und leichten neurologischen Defiziten kann konservativ mit analgetischen und entzündungshemmenden Medikamenten behandelt werden (KRUMEICH, 2011). Die Tiere sollten über einen gewissen Zeitraum ruhig gehalten werden. Spricht der Patient nicht auf eine konservative Therapie an oder zeigt er schwerwiegende neurologische Ausfälle, sollte eine chirurgische Intervention in Betracht gezogen werden. Bei der Chirurgie wird häufig eine Dekompression des Rückenmarks und eine Stabilisierung der Wirbelsäule durchgeführt. Die Dekompression erfolgt über eine dorsale Laminektomie oder eine Hemilaminektomie. Zur Stabilisierung werden Pins und Polymethylmethacrylate (PMMA) eingesetzt (AIKAWA et al., 2007; DEWEY et al., 2016; KRUMEICH, 2011). AIKAWA et al. (2007) konnten zeigen, dass eine Dekompression ohne Stabilisierung nicht empfehlenswert ist, da dadurch die Wirbelsäule noch instabiler wird und so die Gefahr einer Subluxation erhöht wird. Des Weiteren wird empfohlen, die Chirurgie so früh wie möglich durchzuführen. Eine vorhandene Instabilität der Wirbelsäule wird sich mit fortschreitendem Alter verschlimmern, wodurch das Risiko einer Rückenmarksschädigung besteht. Zudem können Überbelastungen der Wirbelsäule durch die Instabilität eine Spondylose (Bildung peripherer Osteopyhten) hervorrufen. Diese kann in ausgeprägtem Stadium zu Brückenbildungen mit Einschränkung der Beweglichkeit der Intervertebralgelenke (Ankylose) führen (MCGAVIN et al., 2009).

3.3 Besonderheiten bei brachyzephalen Rassen

3.3.1 Prävalenz von Wirbelmissbildungen

Hemivertebrae gehören zu den häufigsten Wirbelmissbildungen des Hundes. Man findet sie vor allem in brachyzephalen chondrodystrophischen Rassen (Französische Bulldogge, Englische Bulldogge, Mops, Boston Terrier). Seltener findet man sie auch in anderen Rassen wie dem Dobermann Pinscher oder dem Zwergspitz (SCHLENKSER et al., 2013). Verschiedene Studien haben gezeigt, dass die Prävalenz von Wirbelmissbildungen bei brachyzephalen Rassen wie der Französischen Bulldogge

hoch ist. Eine Übersicht über die Ergebnisse einiger Studien zeigt Tabelle 2. Wie aus der Tabelle abzulesen ist, ist vor allem die mittlere Brustwirbelsäule (ca. T5-T12) betroffen. Es konnte ebenfalls gezeigt werden, dass in vielen Fällen mehrere Wirbel von Missbildungen betroffen sind (KRUMEICH, 2011; RYAN et al., 2017).

	Material	**Prävalenz missgebildeter Wirbel**	**Häufig betroffene Wirbel**
KRUMEICH, 2011	360 Hunde (Rasse FB) ohne neurologische Symptome; Röntgen der Brustwirbelsäule	>90%	T5-T12
KURICOVA et al., 2017	73 Hunde (Rasse FB); Röntgen der gesamten Wirbelsäule	67,1%	T8 > T10
MOISSONNIER et al., 2011	41 Hunde (Rasse FB) ohne neurologische Symptome; Röntgen der Brustwirbelsäule	78%	T5-T8
RYAN et al., 2017	171 Hunde (Rassen FB, EB, Mops) ohne neurologische Symptome; CT der Brustwirbelsäule	80,7%	Bei FB & EB: T7-T9
	62 Hunde (Rasse FB) ohne neurologische Symptome; CT der Brustwirbelsäule	93,5%	
SCHLENSKER et al., 2013	105 Hunde (Rasse FB); Röntgen der gesamten Wirbelsäule	86,7%	T6-T12

Tabelle 2: Übersicht über die Ergebnisse verschiedener Studien (Abkürzungen: FB = Französische Bulldogge, EB = Englische Bulldogge).

3.3.2 Genetische Aspekte

Aufgrund des häufigen Vorkommens von Wirbelmissbildungen bei chondrodystrophischen Rassen ist von einer Vererblichkeit dieses Merkmals auszugehen. Verschiedene Studien haben sich mit der Thematik auseinandergesetzt. So haben SCHLENKSER et al. (2013) die Heritabilität von Hemivertebrae bei Französischen Bulldoggen untersucht. Die Untersuchung einer Familie mit 102 Tieren ergab, dass Hemivertebrae nicht in jeder Generation gesehen werden und somit ein rezessiver Erbgang vermutet wird. Außerdem konnte eine X-chromosomale Vererbung ausgeschlossen werden. Nach KRAMER et al (1982) werden Hemivertebrae beim Deutsch Kurzhaar autosomal rezessiv vererbt. In verschiedenen Studien wird ein Zusammenhang mit der Zucht auf kurze, korkenzieherähnliche Ruten (engl.: „screw tail“) vermutet (SCHLENSKER et al., 2013; MANSOUR et al., 2018). Folgender Auszug aus den FCI-Rassestandards der Französischen Bulldogge verdeutlicht, wie in der Zucht auf eben dieses phänotypische Merkmal geachtet wird:

> *Rute: Von Natur aus kurz, idealerweise ausreichend lang, um den Anus zu verdecken, […]. Eine Knoten-, Knickrute oder eine relativ lange Rute, die nicht über das Sprunggelenk hinaus ragt, ist zugelassen.*

Als Ursache für die typischen Ruten dieser Rassen werden coccygeale Hemivertebrae gesehen. Es wird vermutet, dass durch Selektion der Stummelruten auch das Risiko von thorakalen und lumbalen

Hemivertebrae steigt (SCHLENSKER et al., 2013). Es konnte zudem gezeigt werden, dass Anzahl und Schweregrad von thorakalen Wirbelmissbildungen mit zunehmender Zahl von Schwanzwirbeln sinkt (SCHLENSKER et al., 2016). Eine weitere Studie stammt von MANSOUR et al. (2018). Durch Gesamt-Genom-Sequenzierung konnte eine Mutation im DISHEVELLED 2 (DLV2) – Gen nachgewiesen werden, die bei brachyzephalen Rassen mit Stummelrute wie der Französischen Bulldogge mit Missbildungen der Schwanzwirbelsäule assoziiert ist. Die Vererbung dieser Mutation ist rezessiv. Es wurde zudem gezeigt, dass die gefundene Mutation sehr ähnlich ist zu einer Mutation im menschlichen Genom, die zum sogenannten Robinow-Syndrom beim Menschen führt. Diese Erkrankung weist ähnliche phänotypische Merkmale auf, wie sie auch bei brachyzephalen Hunderassen mit Stummelrute gesehen werden. Dazu gehören Missbildungen des Gesichtsschädels, der Beine und der Wirbelsäule. Es wird vermutet, dass die Pathophysiologie dieser Missbildungen bei Mensch und Hund sehr ähnlich ist. Außerdem konnte eine Assoziation dieser Mutation mit Missbildungen der Thorakalwirbel gezeigt werden, jedoch mit inkompletter und variabler Penetranz. Es wird davon ausgegangen, dass die Entstehung von Missbildungen der Brustwirbelsäule von verschiedenen Entwicklungswegen und Geweben abhängig ist und damit polygenischen Effekten unterliegt. Eine abschließende Erklärung für die hohe Prävalenz von Wirbelmissbildungen der Brustwirbelsäule bei der Französischen Bulldogge und ähnlichen Rassen konnte aus genetischer Sicht somit noch nicht gegeben werden.

3.4 Zusammenarbeit mit dem Schweizerischen Klubs für französische Bulldoggen (SKFB)

Die Tierschutzverordnung (TSchV) vom 23.03.2008 verbietet „das Züchten von Tieren, bei denen damit gerechnet werden muss, dass erblich bedingt Körperteile oder Organe für den arttypischen Gebrauch fehlen oder umgestaltet sind und dem Tier hierdurch Schmerzen, Leiden oder Schäden entstehen“ (Abschnitt 4, Art. 25). In Zusammenhang mit diesen gesetzlichen Vorlagen ist das Thema Qualzucht immer mehr zu einer auch politischen Diskussion geworden. Der gesellschaftliche und auch politische Druck auf Züchter und Rasseclubs von Hunderassen, die vermehrt gesundheitliche Probleme aufgrund angezüchteter Merkmale haben, ist in den letzten Jahren massiv gestiegen. Das zeigt sich beispielsweise an einer Kampagne gegen die extreme Kurznasigkeit bei Hunden, die 2018 wie aus der Pressemitteilung zu lesen ist aus einer Zusammenarbeit der Schweizerischen Vereinigung für Kleintiermedizin (SVK), der Schweizerischen Kynologischen Gesellschaft (SKG), der Schweizerischen tierärztlichen Vereinigung für Tierschutz (STVT) sowie der Vetsuisse-Fakultät der Universität Bern entstanden ist. Im Zentrum solcher Kampagnen steht häufig die Öffentlichkeitsarbeit, die in der heutigen Zeit über digitale Kanäle einen Großteil der Bevölkerung erreichen und sensibilisieren kann.

Bei der Französischen Bulldogge stehen neben der Brachyzephalie unter anderem auch Rückenveränderungen im Vordergrund, die zu einer Einschränkung der Lebensqualität dieser Hunde führen können. Auf Initiative des Vorstands des Schweizerischen Klubs für französische Bulldoggen (SKFB) wurden die Mitglieder des Vereins im Rahmen einer Züchtertagung im September 2018 über die Bedeutung von Wirbelmissbildungen informiert. Hierzu wurden durch Herrn Dr. Urs Geissbühler, Radiologe an der Vetsuisse-Fakultät der Universität Bern, verschiedene Vorträge gehalten, die die Problematik von Wirbelmissbildungen und mögliche Interventionen aufzeigten. Der SKFB entschied sich im Anschluss zu einer Zusammenarbeit mit der Dysplasiekommission Bern unter Leitung von Herrn Dr. Urs Geissbühler und nahm die vorsorgliche Röntgenuntersuchung der Wirbelsäule als Voraussetzung für eine Zulassung zur Zuchttauglichkeitsprüfung mit Abstimmung an der

Generalversammlung vom 17.03.2019 in die Ergänzungen zum Zuchtreglement auf. Das Projekt dauert vorerst fünf Jahre und wird im Rahmen dieser Arbeit zum ersten Mal statistisch ausgewertet. Im Moment werden die Röntgenaufnahmen von der Dysplasiekommission Bern ausgewertet und der Halter sowie der Rasseclub erhalten ein ausgefülltes und unterzeichnetes Auswertungsformular (Gutachten). Das Gutachten selber ist im Moment nicht zuchtselektionsrelevant. Das Ziel ist in einem ersten Schritt, die Praxistauglichkeit des Untersuchungs- und Auswertungsprotokolls zu evaluieren und wissenschaftliche Daten zu erheben. Das Untersuchungsprotokoll wurde auf der öffentlich zugänglichen Internetseite der Dysplasiekommissionen Schweiz in deutscher und französischer Sprache publiziert.
Ziel dieser Arbeit war neben dem Erstellen des Auswertungsschemas für die Beurteilung der Röntgenaufnahmen und dem Auswerten der ersten Resultate auch die Erarbeitung eines Gradierungssystems, das es ermöglichen soll, Tiere aufgrund ihrer im Röntgen festgestellten Missbildungen einem Grad zuzuordnen. Diese Einteilung könnte später als Grundlage für zuchthygienische Maßnahmen dienen. In einigen Rasseclubs außerhalb der Schweiz existieren solche Gradierungssysteme bereits und werden bei der Zuchtzulassung verwendet. So schreibt die Ergänzungs-Zuchtordnung des Deutschen Klubs für Französische Bulldoggen e.V. aus dem Jahre 2016 die Durchführung einer Röntgenuntersuchung der Brust-, Lenden- und Schwanzwirbelsäule vor. Eine Zuchtzulassung ist nur möglich, wenn ein von einer anerkannten Gutachterstelle ausgefüllter Beurteilungsbogen vorliegt. Zudem ist eine Nachzuchtkontrolle verpflichtend. Im Moment werden Tiere von der Zucht ausgeschlossen, deren Defekte an der Wirbelsäule nachweislich zu Schmerzen und Leiden des Tieres führen. Vom Zuchtwart wird eine Verpaarungsempfehlung ausgesprochen. Ähnlich schreibt auch die Verbandszuchtordnung der Deutschen Hunde Sport-Union aus dem Jahre 2016 eine Röntgenuntersuchung vor. Die Aufnahmen werden von einer zentralen Auswertungsstelle beurteilt. Es folgt eine Gradierung in fünf Grade:

- I. Grad: es liegen keine Keilwirbel vor → zur Zucht zugelassen
- II. Grad: es liegen 1-3 Keilwirbel vor – wobei kein ausgeprägter Keilwirbel am Übergang Brust-/Lendenwirbelsäulenbereich vorliegt → zur Zucht zugelassen
- III. Grad: es liegen 4-6 Keilwirbel vor – wobei kein ausgeprägter Keilwirbel am Übergang Brust-/Lendenwirbelsäulenbereich vorliegt → zur Zucht zugelassen aber nur mit Keilwirbel freiem Zuchttier (Grad I)
- IV. Grad: es liegen ausgeprägte Keilwirbel am Übergang Brust-/Lendenwirbelsäulenbereich vor → keine Zuchtzulassung
- V. Grad: es liegen mehr als 6 Keilwirbel vor → keine Zuchtzulassung

Der French Bulldog Club of New South Wales hat ein Gesundheits-Screeningprogramm lanciert. Dabei werden unter anderem Rückenröntgen von einer zentralen tierärztlichen Stelle ausgewertet. Die Teilnahme ist freiwillig und es wird eine Verpaarungsempfehlung ausgesprochen, jedoch gibt es keinen Zuchtausschluss aufgrund von Wirbelmissbildungen. Das Gradierungssystem ist dabei das Folgende:

- Grad 1: partiell gekeilter Wirbel → score 1
- Grad 2: vollständiger Keilwirbel → score 2
- Grad 3: Schmetterlingswirbel → score 3
- ➔ Jeder missgebildete Wirbel erhält so einen Score; nach Zusammenrechnen der Scores erhält das Tier einen Gesamtscore

- ➔ Empfohlen wird, dass bei einer Verpaarung mindestens ein Paarungspartner einen Score <15 hat

Auch für andere Rassen gibt es Screeningprogramme für Wirbelmissbildungen. So bietet Pug Health UK eine Beurteilung von Rückenröntgen von Möpsen in Form eines schriftlichen Berichts an, der sowohl die Anzahl und Ausprägung der Hemivertebrae enthält als auch mögliche Interventions- / Behandlungsmöglichkeiten.
Mit diesen Überlegungen und anhand von Literatur zur Thematik soll ein Gradierungssystem für Tiere des SKFB vorgeschlagen werden. Die Ergebnisse dieser Arbeit werden nach Abschluss der Studie dem SKFB vorgestellt und mögliche Maßnahmen diskutiert.

4 Material und Methoden

4.1 Tiere

Die Daten wurden im Zeitraum vom 12.6.2019 bis zum 04.05.2020 gesammelt. Insgesamt wurden 36 Tiere in die Studie integriert.
Zum einen wurden hierzu Patientendaten des Tierspitals Bern ausgewertet. Von Französischen Bulldoggen, die von 2011-2018 im Tierspital Bern vorgestellt wurden, wurden diejenigen ausgewählt, die über Röntgen- und/oder CT-Aufnahmen der Wirbelsäule verfügten. Unterlagen von drei dieser Tiere wurden verwendet.
Zum anderen konnte eine Zusammenarbeit mit dem Schweizerischen Klub für französische Bulldoggen (SKFB) realisiert werden. Mit Einführung des Rückenröntgenobligatoriums an der Generalversammlung des Klubs im März 2019 wurde die Dysplasiekommission Bern mit der Beurteilung der Röntgenbilder beauftragt. Seither werden laufend Röntgenbilder eingesendet und ausgewertet. 28 offiziell eingesandte Röntgenaufnahmen wurden in diese Studie integriert. Zudem wurden durch den SKFB auch Mitglieder, die die Unterlagen nicht für eine Zuchtzulassung benötigen, motiviert, Röntgenbilder ihrer Tiere anfertigen zu lassen und für die Studie zur Verfügung zu stellen. Auf diesem Weg konnten zwei weitere Auswertungen in die Studie aufgenommen werden.
Neben den offiziell eingesandten Röntgenbildern wurden auch auf inoffiziellem Weg Röntgen- und CT-Studien von motivierten Besitzern außerhalb des SKFB für die Studie zur Verfügung gestellt. Drei Tiere konnten so integriert werden.

4.2 Untersuchungsprotokoll und Datenverarbeitung

Für die Röntgenuntersuchung wurde ein Mindestalter von 12 Monaten festgelegt. Obligatorisch waren zwei seitliche Aufnahmen, die die ganze Hals- Brust- und Lendenwirbelsäule inklusive Rute abbilden. Zusätzlich konnten auf freiwilliger Basis ventrodorsale Aufnahmen der gesamten Wirbelsäule eingeschickt werden. Die Chipnummer des Hundes wurde vom Röntgentierarzt überprüft und in den Metadaten der Röntgenaufnahmen hinterlegt. Zusätzlich mussten sowohl Röntgentierarzt als auch Tierhalter unterzeichnen, dass die Chipnummer überprüft wurde und zum geröntgen Hund gehört. Die Übermittlung der Dokumente erfolgte sowohl online als auch auf postalischem Weg in Analogie zu anderen Dysplasieunterlagen. Auf der Internetseite der Dysplasiekommission Bern waren alle Informationen zum Untersuchungsprotokoll und der Übermittlung bereitgestellt.
Die zugesandten Dateien wurden im DICOM-Format an der Abteilung für klinische Radiologie der Vetsuisse Fakultät Bern in ein PACS (IMPAX EE, Agfa Healthcare) importiert. Jedem Fall wurde eine persönliche Identitätsnummer (PID) zugeordnet. Eine Übersicht der Fälle wurde in Form einer Excel-Tabelle angelegt. Die Patientendaten des Tierspitals Bern waren bereits im System hinterlegt und konnten direkt ausgewertet werden.
Die Auswertung erfolgte mit Hilfe eines DICOM-Viewers (IMPAX EE Client, Agfa Helathcare) an einem zertifizierten Befundmonitor. Zu Beginn der Studie wurden die Röntgenbilder von Herrn Dr. Urs Geissbühler und der Autorin dieser Arbeit im Konsensus ausgewertet. Nach einer Lernphase von einigen Monaten wurden Bilder selbstständig durch beide Personen ausgewertet. Fragliche Befunde wurden in gemeinsamen Sitzungen per Konsensus abschließend ausgewertet.
Um eine einheitliche Auswertung zu gewährleisten, wurde ein Auswertungsfomular (s. Anhang 1) in Form einer Excel-Arbeitsmappe entwickelt. Im Laufe der Auswertungen hat sich gezeigt, dass einzelne Kriterien angepasst und andere hinzugefügt werden sollten, weshalb das Formular stetig

weiterentwickelt wurde. Ziel war es, möglichst alle Missbildungen zu erfassen und diese möglichst differenziert angeben zu können. Früher bearbeitete Fälle wurden nach einer Erweiterung des Auswertungsformulars überarbeitet, damit am Ende bei allen Fällen alle Kriterien beurteilt waren.
Für die statistische Auswertung wurden alle Fälle integriert, die über das Screeningprogramm des SKFB eingesandt wurden. Dabei konnten nur die Fälle berücksichtigt werden, von denen laterolaterale Röntgenaufnahmen der gesamten Wirbelsäule vorhanden sowie Geburtsdatum, Geschlecht und Chipnummer des Tieres bekannt waren. Kriterien, die in laterolateralen Aufnahmen nicht gesichert beurteilt werden konnten (lateraler Keil, lateraler Hemivertebra, Schmetterlingswirbel, Skoliose), wurden beim Vorliegen von ventrodorsalen Aufnahmen beurteilt und im Auswertungsformular vermerkt, jedoch für die Statistik in dieser Arbeit nicht berücksichtigt. Nur um Verlaufsuntersuchungen und komparative Aspekte zu ventrodorsalen und CT-Aufnahmen beurteilen zu können, wurden auch Tiere integriert, die nicht im Rasseclub registriert sind. Für jeden Fall wurde ein Auswertungsformular in Form einer Excel-Tabelle ausgefüllt. Die Tabellen aller in der Studie integrierten Fälle wurden anschließend in einem Dokument zusammengefasst, um sie durch Excel statistisch auswerten zu können. Die statistischen Analysen waren dabei deskriptiver Art.

4.3 Kriterien des Auswertungsformulars

Tabelle 3 zeigt eine Zusammenfassung der einzelnen Kriterien, die im Auswertungsformular berücksichtigt wurden. Zusätzlich zu diesen Kriterien konnten kurze Bemerkungen in schriftlicher Form auf dem Auswertungsformular festgehalten werden.

Kriterium	unterteilt in
Verkürzte Wirbel	stark verkürzt
	leicht verkürzt
Hemivertebrae	dorsaler Hemivertebra
	lateraler Hemivertebra
Keilwirbel	dorsaler Keil
	ventraler Keil
	lateraler Keil
Schmetterlingswirbel	
Verengter Intervertebralspalt (IVS)	
Blockwirbel	Blockwirbel
	fusionierte Dornen
Stufe	Stufe dorsal
	Stufe ventral
Wirbelsäulenkrümmung	Lordose
	Kyphose
	Skoliose
Spondylose	
Übergangswirbel	

Tabelle 3: Übersicht über die Kriterien, die im Auswertungsformular berücksichtigt wurden.

Nachfolgend werden die einzelnen Kriterien näher erläutert. Als Grundlage wurde das von GUTIERREZ-QUINTANA et al. (2014) vorgeschlagene Klassifikationsschema verwendet.

Als verkürzte Wirbel wurden bilateral symmetrisch hypoplastische Wirbel angesehen, die sich in ihrer Länge von den umliegenden Wirbeln unterschieden (Abbildung 6).

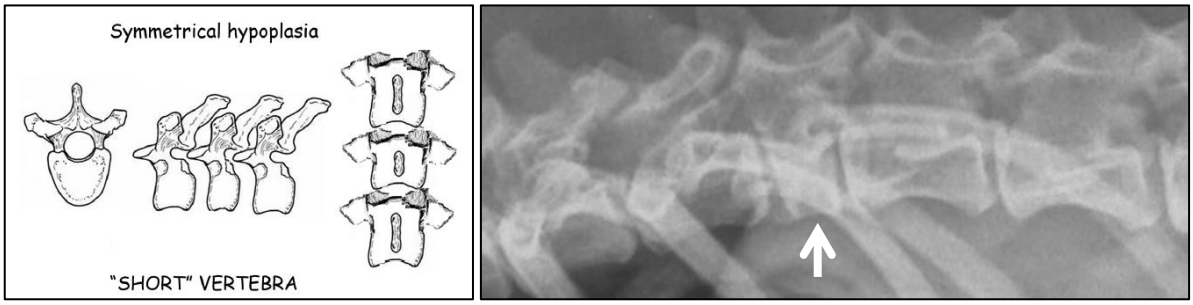

Abbildung 6: Lateralansicht eines verkürzten Wirbels (Pfeil). Links eine schematische Darstellung aus dem Klassifikationsschema nach GUTIERREZ-QUINTANA et al. (2014), rechts die entsprechende laterolaterale Aufnahme. In diesem Beispiel wäre es ebenfalls möglich, dass der Wirbel asymmetrisch hypoplastisch ist, da sowohl kranial als auch kaudal eine Überlagerung mit den Endplatten des vorangehenden und nachfolgenden Wirbels sichtbar sind. Diese Fälle wurden bei der Beurteilung dennoch der Kategorie *verkürzter Wirbel* zugeordnet.

Als zusätzliches Kriterium wurde zwischen stark und leicht verkürzten Wirbeln unterschieden. Dazu wurde C6 als Referenzlänge ausgemessen, da dieser Wirbel in keiner der Fälle von einer Missbildung betroffen war. Die verkürzten Wirbel wurden anschließend vermessen. Als stark verkürzt wurden die Wirbel klassifiziert, die in ihrer Länge weniger als 50% der Länge von C6 aufwiesen. Bei Wirbeln, bei denen sich die Dorsal- von der Ventrallänge des Wirbels unterschied (Hemivertebrae, Keilwirbel), wurde die kürzere Länge ausgemessen (Abbildung 7).



Abbildung 7: Beispielhafte Vermessung eines stark (schwarzer Pfeil) und eines leicht (weißer Pfeil) verkürzten Wirbels. Die Länge von C6 wird als Referenz gemessen. Bei dem leicht verkürzten Wirbel (weißer Pfeil) handelt es sich zudem um einen dorsalen Keil, bei dem deshalb die Dorsallänge und somit die kürzere Länge vermessen wurde.

Zu den dorsalen Hemivertebrae wurden ventral aplastische Wirbel gezählt. Alle Wirbel, die mit ihrem Ventralrand nicht die ventrale Kontur der Wirbelsäule erreichten, wurden dieser Kategorie zugeordnet. (Abbildung 8).

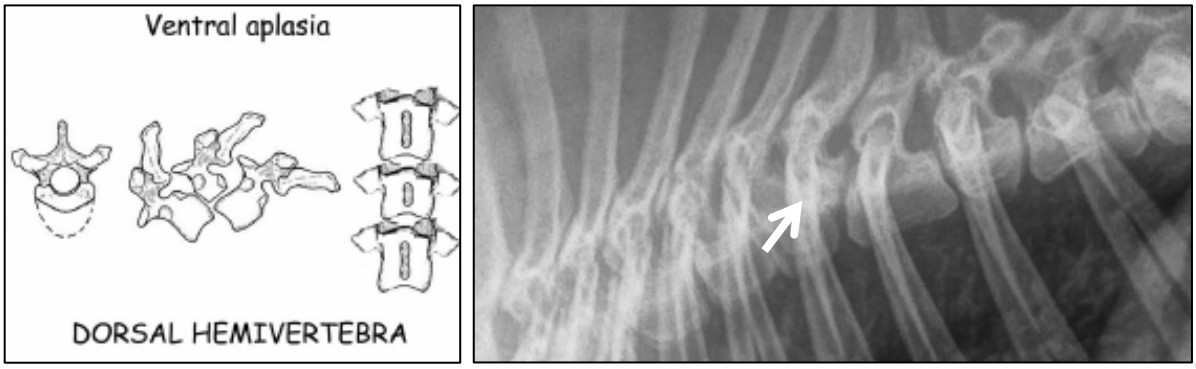

Abbildung 8: Lateralansicht eines dorsalen Hemivertebra (Pfeil). Links eine schematische Darstellung aus dem Klassifikationsschema nach GUTIERREZ-QUINTANA et al. (2014), rechts die entsprechende laterolaterale Aufnahme.

Ein ventraler Keil ist ein ventral hypoplastischer Wirbel, der im Gegensatz zum dorsalen Hemivertebrae die ventrale Kontur der Wirbelsäule erreicht. Die Dorsallänge des Wirbelkörpers ist länger als die Ventrallänge.
Im Gegensatz dazu wurden Wirbel, deren Dorsallänge kürzer ist als die Ventrallänge, als dorsaler Keil bezeichnet.
Im Klassifikationsschema nach GUTIERREZ-QUINTANA et al. (2014) werden nur ventrale Keile berücksichtigt. Aus diesem Grund wurde für dorsale Keilwirbel ein entsprechendes Schema selbst gezeichnet (Abbildung 9).

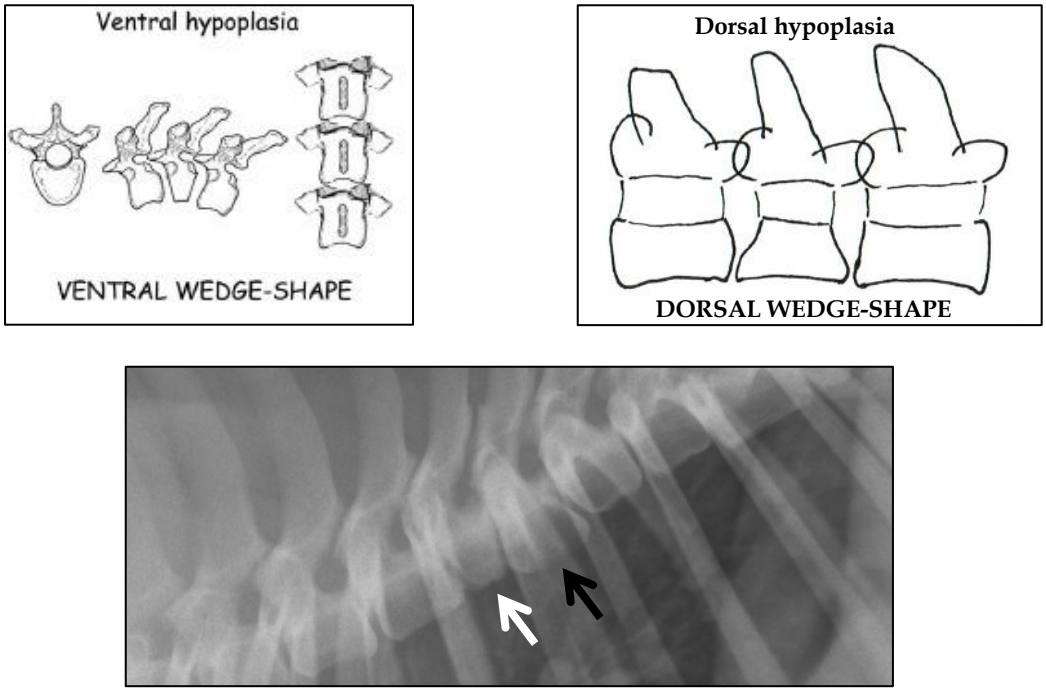

Abbildung 9: Lateralansicht eines ventralen Keils (weißer Pfeil) und eines dorsalen Keils (schwarzer Pfeil). Oben die schematische Darstellung eines ventralen Keils aus dem Klassifikationsschema nach Gutierrez-Quintana et al. (2014) sowie eine schematische Zeichnung eines dorsalen Keils, unten die entsprechende laterolaterale Aufnahme.

Ein lateraler Keil ist ein unilateral hypoplastischer Wirbel, der die laterale Kontur der Wirbelsäule erreicht, jedoch spitz darauf zuläuft und somit unilateral kürzer ist. Als laterale Hemivertebrae werden unilateral aplastische Wirbel bezeichnet, die auf einer Seite die laterale Kontur der Wirbelsäule nicht erreichen (Abbildung 10). Für eine sichere Diagnose von lateralen Keilen und lateralen Hemivertebrae müssen neben laterolateralen auch ventrodorsale oder dorsoventrale Röntgenbilder vorliegen. Das

Vorliegen einer Doppelkontur im Wirbelkörper eines Wirbels wurde als verdächtig für das Vorhandensein einer lateralen Missbildung angesehen (Abbildungen 11 und 12). Da die Diagnose aber nicht gesichert gestellt werden konnte, wurde es nicht im Auswertungsformular gelistet.

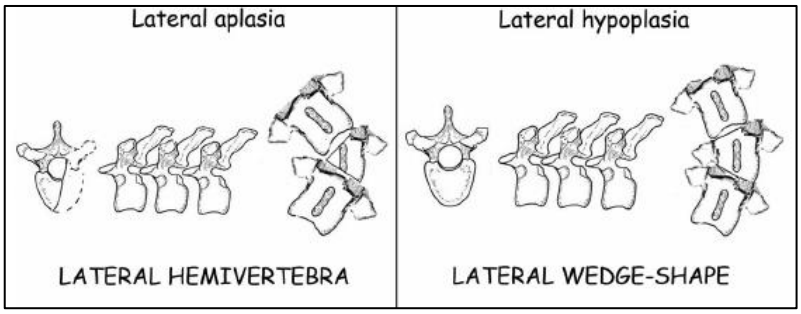

Abbildung 10: Schematische Darstellung eines lateralen Hemivertebra (links) und eines lateralen Keils (rechts) aus dem Klassifikationsschema nach GUTIERREZ-QUINTANA et al. (2014).

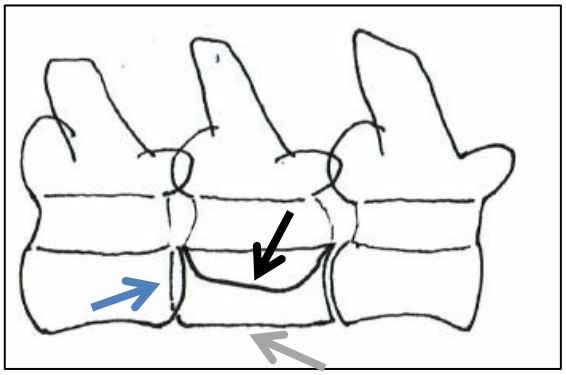

Abbildung 11: Schematische Darstellung der Doppelkontur eines lateralen Hemivertebra im laterolateralen Röntgenbild. Der schwarze Pfeil zeigt dabei auf die laterale Kontur des Wirbels, der dort aplastisch ist. Der blaue Pfeil zeigt die Überlagerung der Endplatte des missgebildeten Wirbels mit der Endplatte des dahinterliegenden Wirbels. Der graue Pfeil zeigt die ventrale Wirbelkontur.

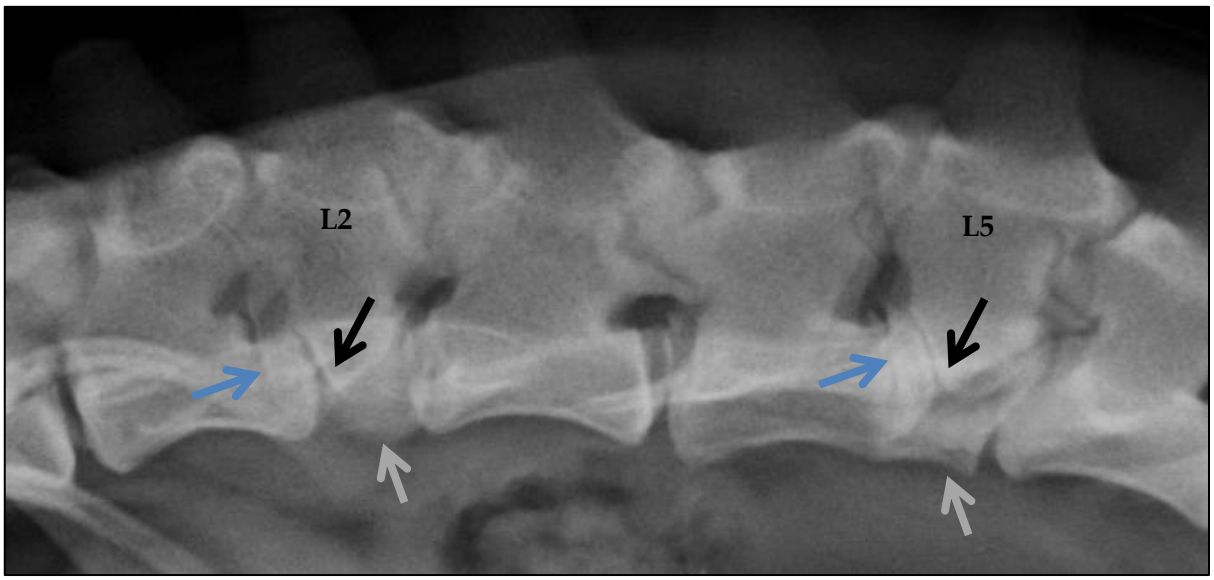

Abbildung 12: Laterolaterale Aufnahme der kranialen Lendenwirbelsäule. Sowohl bei L2 als auch bei L5 handelte es sich um ventrolateral aplastische Wirbel. Die grauen Pfeile zeigen dabei die ventrale Kontur des Wirbelkörpers. Die schwarzen Pfeile zeigen die durch die Aplasie zusätzlich entstandene Kontur in der Mitte des Wirbelkörpers. Der Wirbelkörper reicht hier nicht bis nach ventral. Die blauen Pfeile zeigen die Kontur der kranialen Endplatte, die aufgrund der lateralen Aplasie in Richtung der schwarzen Pfeile schräg gestellt ist. Der Wirbelkörper läuft nach lateral spitz zu. Die Diagnose eines lateralen Keilwirbels könnte hier gestellt werden.

Zu den Schmetterlingswirbeln wurden Wirbel gezählt, deren Ventralrand nicht die ventrale Kontur der Wirbelsäule erreicht und die zusätzlich eine Einziehung im Zentrum des Wirbelkörpers aufweisen, die zu einem unvollständigen Schluss im Zentrum führt (Abbildung 13). Auch hier ist eine Diagnose nur bei der Beurteilung von ventrodorsalen oder dorsoventralen Röntgenbildern möglich.

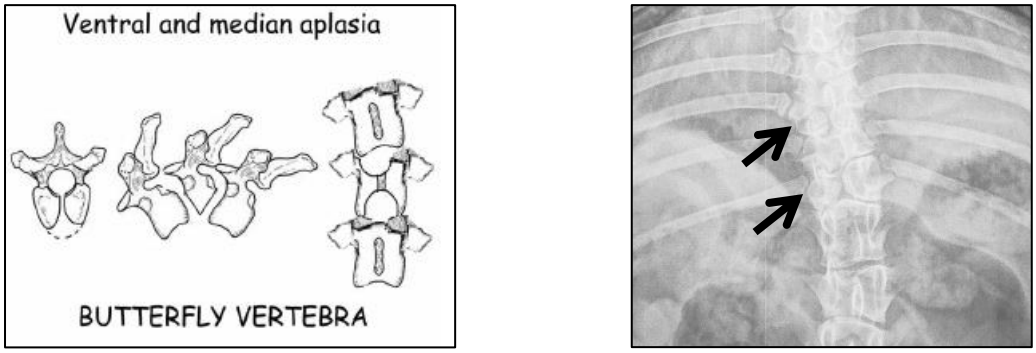

Abbildung 13: Ventrodorsale Ansicht eines Schmetterlingswirbels (schwarze Pfeile). Links eine schematische Darstellung aus dem Klassifikationsschema nach GUTIERREZ-QUINTANA et al. (2014), rechts die entsprechende ventrodorsale Aufnahme.

War der Abstand zwischen zwei Wirbeln kleiner als bei benachbarten Wirbeln, wurde der Intervertebralspalt als verengt angesehen. Konnte in einem Bereich zwischen zwei Wirbeln kein Intervertebralspalt mehr ausgemacht werden, wurden die Wirbel als Blockwirbel bewertet. Dabei konnte es sich auch um eine partielle Fusion handeln, bei der eine nicht über den gesamten Intervertebralspalt reichende Aufhellungslinie sichtbar war. Um eine Unterscheidung zwischen verschmolzenen Wirbelkörpern und fusionierten Dornen bei getrennten Wirbelkörpern zu gewährleisten, wurde die Kategorie *fusionierte Dornen* in das Auswertungsschema aufgenommen.
Bei diesen Kategorien wurde jeweils nur der erste Wirbel angegeben, um eine korrekte Unterscheidung zu gewährleisten (Abbildung 14).

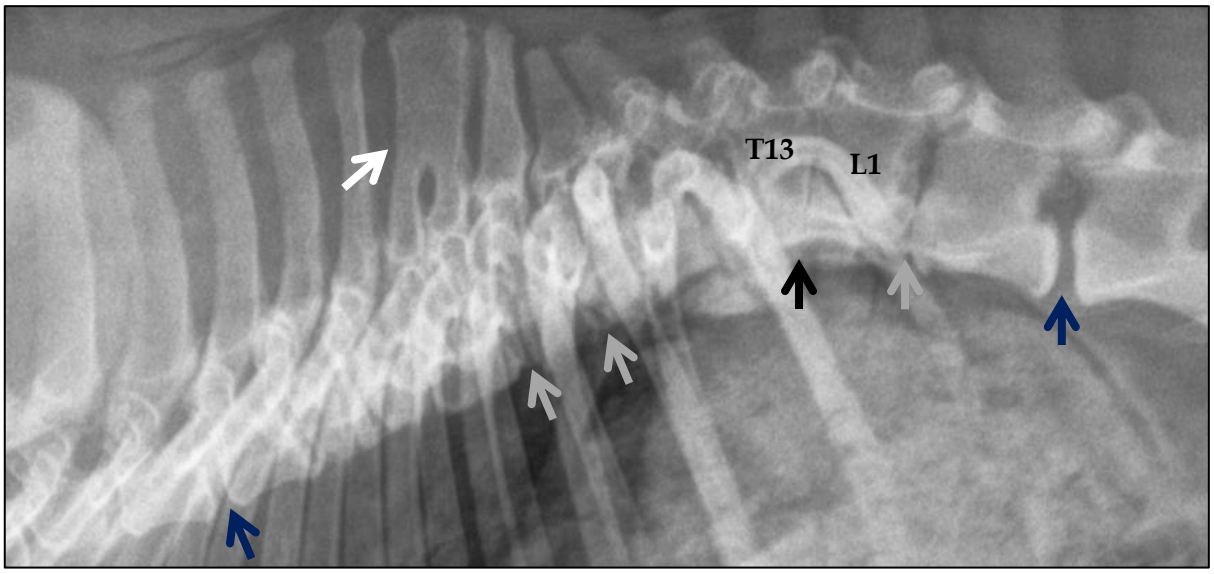

Abbildung 14: Laterolaterale Aufnahme der kaudalen Brustwirbelsäule und des thorakolumbalen Übergangs. Zwischen T13 und L1 ist im ventralen Bereich kein Intervertebralspalt mehr sichtbar (schwarzer Pfeil). Es handelt sich hier um eine partielle Fusion. Der weiße Pfeil zeigt fusionierte Dornen. Die grauen Pfeile zeigen verengte Intervertebralspalten im Vergleich zu normalen Intervertebralspalten (blaue Pfeile).

Stufen wurden immer dann im Formular vermerkt, wenn dorsoventrale Verschiebungen dorsal (Stufe dorsal, Abbildung 15) oder ventral (Stufe ventral, Abbildung 16) zwischen zwei Endplatten zu sehen waren. Auch hier wurde der kranial liegende Wirbel angegeben.

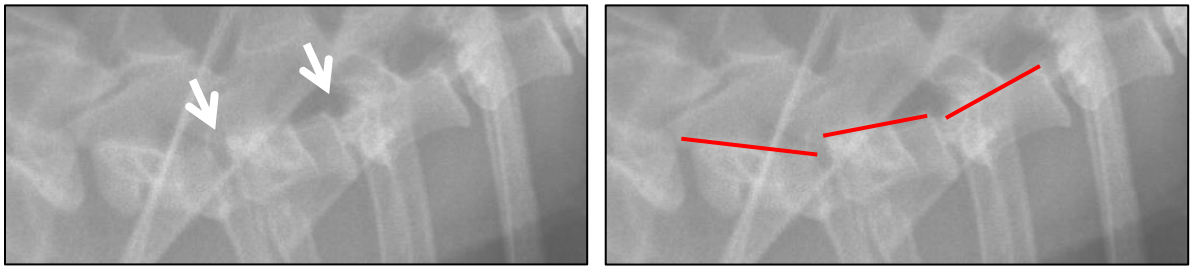

Abbildung 15: Lateralansicht einer dorsalen Stufe (weiße Pfeile). Rechts wurden zur Verdeutlichung rote Hilfslinien eingezeichnet, die die dorsale Kontur des jeweiligen Wirbels verdeutlicht.

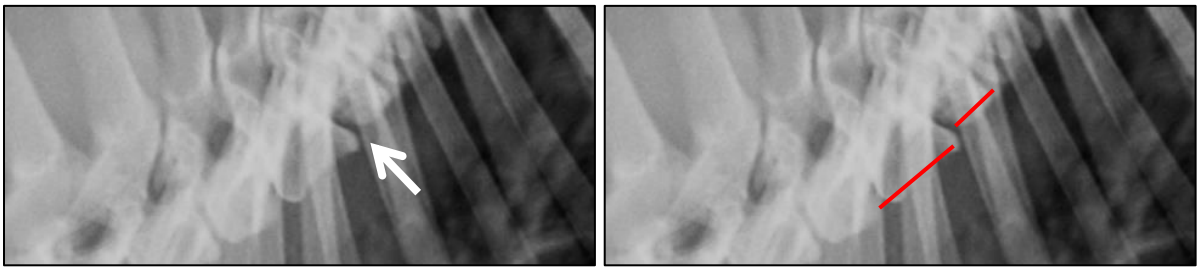

Abbildung 16: Lateralansicht einer ventralen Stufe (weißer Pfeil). Rechts wurden zur Verdeutlichung rote Hilfslinien eingezeichnet, die die ventrale Kontur des jeweiligen Wirbels verdeutlicht.

Die Wirbelsäulenkrümmung wurde in Kyphose, Lordose und Skoliose unterteilt. Die Kyphose ist dabei eine dorsal konvex verlaufende Krümmung (Abbildung 17), die Lordose als Gegenstück dazu eine ventral konkave Krümmung. Die Skoliose konnte nur in ventrodorsalen oder dorsoventralen Aufnahmen beurteilt werden und wurde als Abweichung von der Längsachse definiert.
Bei Wirbelsäulenkrümmungen wurde der Wirbel angegeben, der im Zentrum der Krümmung lag.

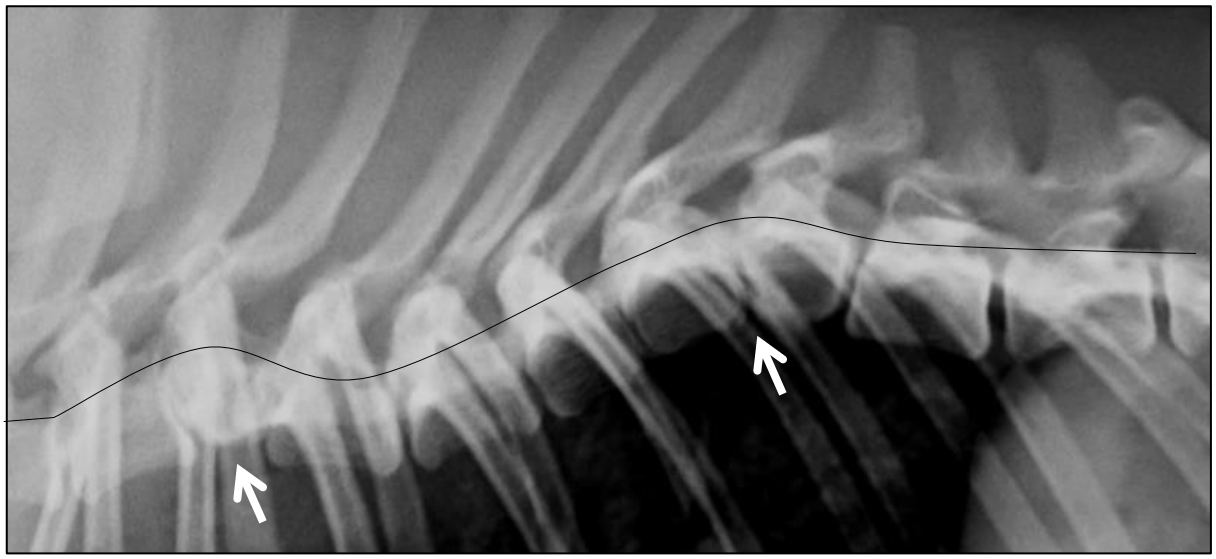

Abbildung 17: Lateralansicht eines kyphotisch veränderten Abschnitts der Brustwirbelsäule. Die Pfeile zeigen je einen nach dorsal gekrümmten Abschnitt. Die schwarze Linie verdeutlicht die Krümmung. Der Bereich zwischen den kyphotischen veränderten Abschnitten wurde in diesem Fall nicht als eindeutige Lordose gewertet sondern als Gegenbewegung, die eine normale Ausrichtung der Wirbelsäule hätte bewirken sollen, aber aufgrund der zweiten Kyphose nicht möglich war.

Zusätzlich wurde bei Kyphosen der Kyphosewinkel ausgemessen. Dazu wurde eine Linie parallel zur kranialen Endplatte des vorderen Wirbels und eine Linie parallel zur kaudalen Endplatte des hinteren Wirbels gezogen und der Winkel dieser Linien zueinander von der Befundungssoftware berechnet. In Fällen, bei denen die Endplatten nicht klar sichtbar oder schräg gestellt waren (z.B. bei Keilwirbeln),

wurde je eine Linie parallel zum Boden des Wirbelkanals am ersten und am letzten Wirbel des kyphotischen Segments eingezeichnet. Der Winkel wurde mit zwei senkrecht zu diesen Hilfslinien stehenden Linien berechnet (Abbildung 18).

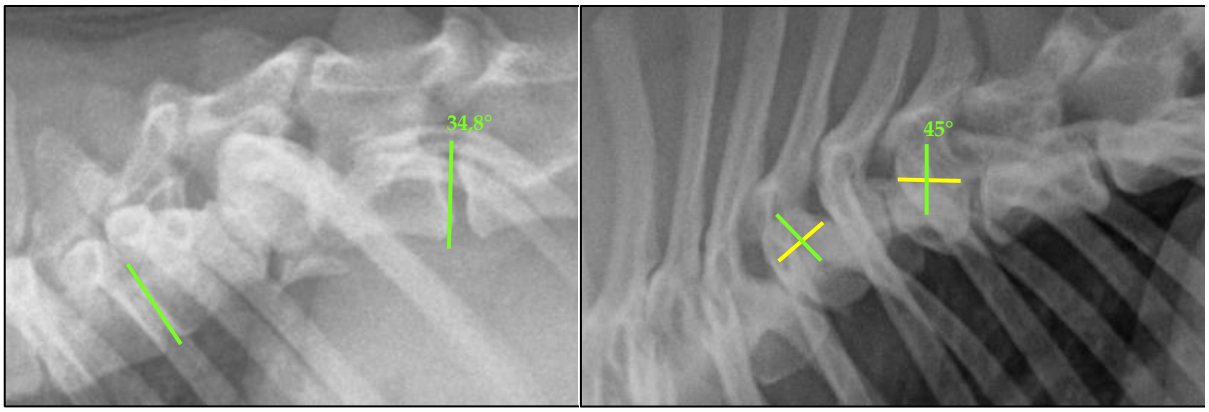

Abbildung 18: Beispielhafte Vermessung zweier kyphotisch veränderter Wirbelsäulenabschnitte. Links wurde die in der Literatur beschriebene Methode nach Cobb verwendet, rechts eine modifizierte Variante, die bei Wirbeln eingesetzt wurde, bei denen die Endplatten nicht gut sichtbar oder schräg gestellt waren.

Als Spondylose wurden osteophytäre Zubildungen am Ventralrand eines Wirbels gesehen Es wurde keine Unterscheidung zwischen Spondylosis deformans und diffuser idiopathischer skelettaler Hyperostose (DISH) gemacht (Abbildung 19).

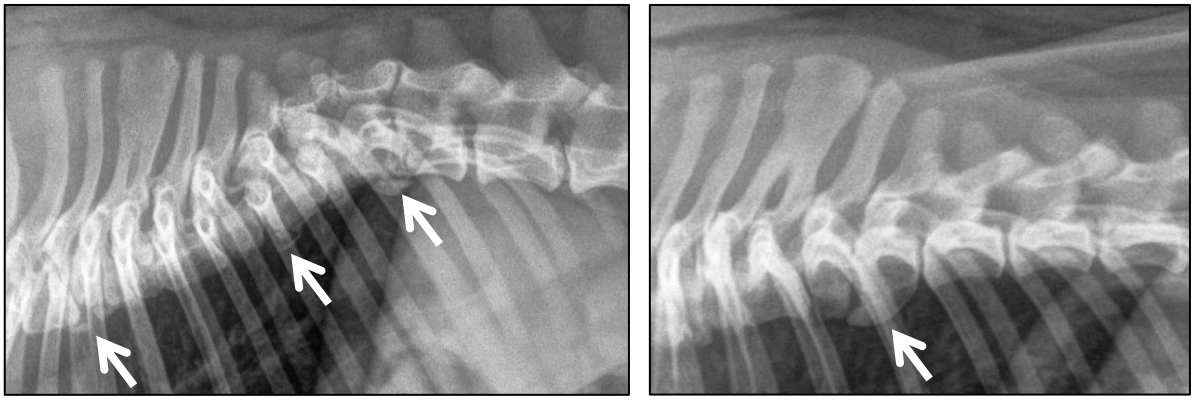

Abbildung 19: Lateralansicht zweier Wirbelsäulenabschnitte mit Spondylose (Pfeile).

Übergangswirbel enthalten morphologische Merkmale von zwei benachbarten Wirbelsäulensegmenten. Abbildung 20 zeigt beispielhaft einen thorakolumbalen und Abbildung 21 einen lumbosakralen Übergangswirbel. Enthielt ein Segment einen Wirbel mehr als physiologisch in diesem Segment vorzufinden sind und unterschied sicher dieser Wirbel morphologisch nicht von den anderen Wirbeln desselben Wirbelsäulensegments, wurde er als überzähliger Wirbel vermerkt, aber nicht als Übergangswirbel gezählt (Abbildung 22).

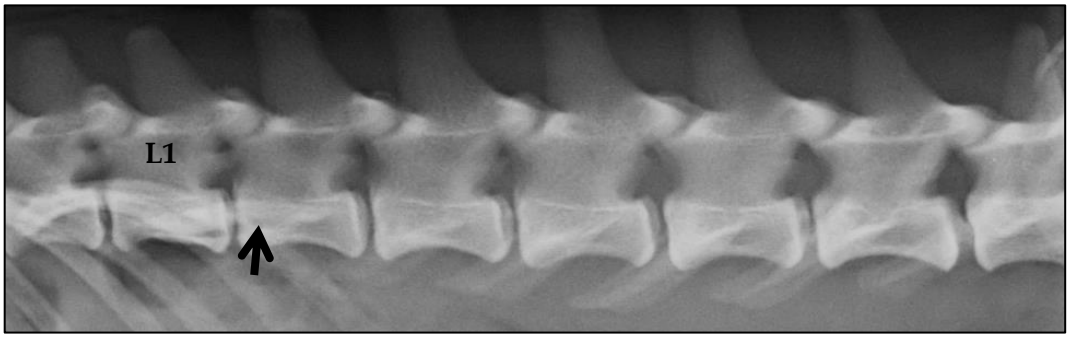

Abbildung 20: Lateralansicht eines thorakolumbalen Übergangswirbels. Der erste Lendenwirbel enthält hier eine Rippe (schwarzer Pfeil). Da die Röntgenaufnahme den lumbosakralen Übergang nicht darstellte, konnte dieser nicht beurteilt werden.

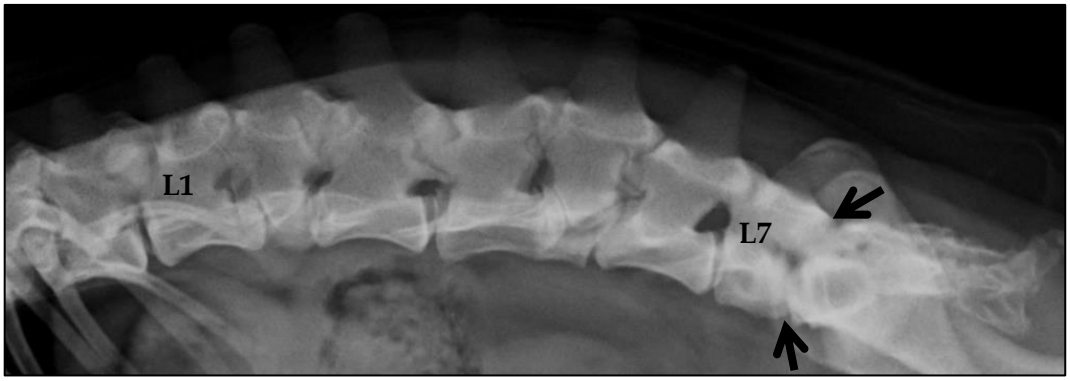

Abbildung 21: Lateralansicht eines lumbosakralen Übergangswirbels. Der letzte Lendenwirbel ist zum Teil mit dem Kreuzbein verschmolzen (schwarze Pfeile), es ist jedoch noch ein Intervertebralspalt erkennbar.

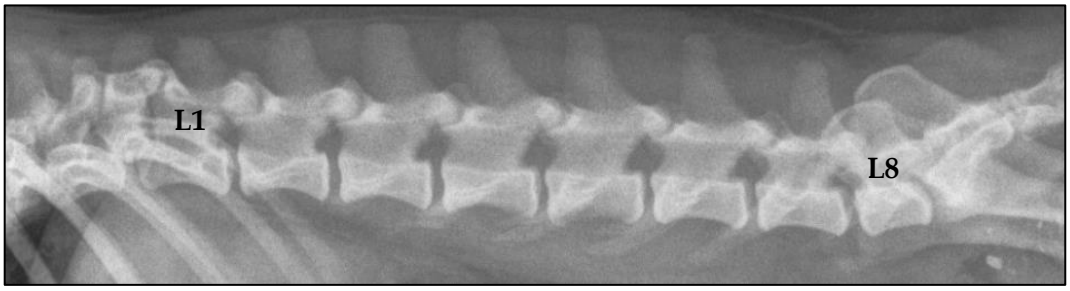

Abbildung 22: Laterolaterale Aufnahme der kaudalen Brustwirbelsäule und der Lendenwirbelsäule. Dieser Hund hat 8 Lendenwirbel. Nicht erkennbar ist, dass er zusätzlich nur 12 Brustwirbel hat.

4.4 Gradierungssysteme

Für die Entwicklung eines Gradierungssystems sollte die klinische Relevanz verschiedener Missbildungen berücksichtigt werden. Wirbelmissbildungen sind häufig Zufallsbefunde und der weitaus größere Teil der Hunde entwickelt keine klinischen Symptome, die mit Wirbelmissbildungen assoziiert sind. DE DECKER et al. (2019) konnten Faktoren aufzeigen, die mit einer größeren Wahrscheinlichkeit, im Verlauf des Lebens neurologische Symptome zu entwickeln, assoziiert sind:

1. Die Rasse Mops
2. Stärkere Kyphose (wobei hier ein cobb angle von >34,5° als cut off - Wert gilt)

3. Weniger anstelle von mehr Keilwirbeln
4. Ventrolateral hypo- oder anaplastische Wirbel.

GUTIERREZ-QUINTANA et al. (2014) vermuten zudem, dass dorsale und dorso-laterale Hemivertebrae eher mit neurologischen Symptomen assoziiert sind.
Auf Grundlage dieser Erkenntnisse aus der Literatur werden im Auswertungsschema aufgeführte Kriterien unterschiedlich stark gewichtet. Klinisch relevante Kriterien sollen dadurch stärker ins Gewicht fallen als Kriterien, die mit großer Wahrscheinlichkeit als Zufallsbefund anzusehen sind.
Bereits bekannte Gradierungssysteme aus anderen Ländern (vgl. Kapitel 3.4) wurden in den Überlegungen berücksichtigt. Für die Gradeinteilung soll ein Scoringsystem verwendet werden. Dazu werden die beurteilten Missbildungen in zwei Gruppen aufgeteilt. Leichte Veränderungen und/oder Veränderungen, bei denen eine klinische Relevanz nicht beschrieben ist, werden einfach gezählt (leicht verkürzter Wirbel, ventraler und dorsaler Keil, verengter Intervertebralspalt, ventrale Stufe, Lordose, Spondylose, thorakolumbaler Übergangswirbel). Folgende Missbildungen werden als klinisch relevant betrachtet und erhalten einen Score von 2:

- stark verkürzter Wirbel
- dorsaler Hemivertebra
- Blockwirbel und fusionierte Dornen
- dorsale Stufe
- lumbosakraler Übergangswirbel

Missbildungen, bei denen die klinische Relevanz nicht wissenschaftlich untersucht wurde, wurden subjektiv in eine der Gruppen eingeteilt.
Ein Gesamtscore für das Tier kann anschließend durch Addieren der einzelnen Werte berechnet werden.
Da das Vorliegen einer Kyphose in der Literatur als relevant angesehen wird, sowohl im direkten Zusammenhang mit klinischen Symptomen (DE DECKER et al., 2019) als auch im Zusammenhang mit Bandscheibenvorfällen (INGLEZ DE SOUZA, 2018), wurden zwei Varianten getestet. Bei beiden Varianten wird der gemessene Kyphosewinkel miteinbezogen. Bei Variante 1 wird jedem im Mittelpunkt einer Kyphose liegenden Wirbel ein Score abhängig vom gemessenen Winkel gegeben und dieser zum Gesamtscore des Tieres hinzuaddiert. Bei Variante 2 wird dem im Mittelpunkt einer Kyphose stehenden Wirbel ein Score 2 zugeteilt und wie die anderen Missbildungen in den Gesamtscore einbezogen, damit die Anzahl von kyphotisch veränderten Bereichen pro Tier wie bei Variante 1 zum Tragen kommt. Zusätzlich wird der gemessene Kyphosewinkel separat vom Gesamtscore des Tieres betrachtet und somit unabhängig davon für die Gradeinteilung berücksichtigt. Dabei verwendet man bei mehreren veränderten Abschnitten den gemessenen Winkel mit dem größten Wert.
Ein Grad 0 für Tiere ohne Missbildungen scheint im Moment nicht sinnvoll zu sein. Die Referenzbereiche für die Gradeinteilungen wurden nach den ersten Auswertungen von im SKFB geführten Hunden abgeschätzt. Je nachdem ob man den Kyphosewinkel in den Gesamtscore miteinbezieht oder ihn gesondert davon betrachtet (Variante 1 versus Variante 2), müssen sich die Angaben zum Gesamtscore im Gradierungssystem unterscheiden.

Für Variante 1 (Miteinbezug der Kyphose in den Gesamtscore) kann folgende Gradeinteilung festgelegt werden:

- Grad 0: Tier mit Gesamtscore unter 10
- Grad 1: Tier mit Gesamtscore zwischen 10 und 20
- Grad 2: Tier mit Gesamtscore zwischen 20 und 40
- Grad 3: Tier mit Gesamtscore zwischen 40 und 50
- Grad 4: Tier mit Gesamtscore über 50

Dabei wird dem im Zentrum der Kyphose liegenden Wirbel folgender vom gemessenen Kyphosewinkel abhängiger Score zugeordnet: Winkel <15° = Score 2, Winkel zwischen 15-25° = Score 5, Winkel zwischen 25-35° = Score 10, Winkel >35° = Score 15.
Da der Kyphosewinkel bei Variante 2 nicht mit in den Gesamtscore einbezogen wird, müssen die Werte für die Gradeinteilung tiefer sein als bei Variante 1. Deshalb wird folgende Gradeinteilung vorgeschlagen:

- Grad 0: Tier mit Gesamtscore unter 10, keine Kyphose
- Grad 1: Tier mit Gesamtscore unter 20 und Kyphosewinkel <20°
- Grad 2: Tier mit Gesamtscore unter 40 und Kyphosewinkel <35°
- Grad 3: Tier mit Gesamtscore unter 40 und Kyphosewinkel >35°
- Grad 4: Tier mit Gesamtscore über 40

5 Ergebnisse

5.1 Resultate der Auswertungen von im Rasseclub geführten Hunden

30 Tiere wurden in die statistische Auswertung integriert. 50% davon waren männlich (n=15), 50% waren weiblich (n=15). Die Tiere hatten ein Alter von 1 bis 11 Jahren (Mittelwert 1,73 Jahre, Median 1 Jahr). Beurteilt wurden laterolaterale Röntgenaufnahmen der gesamten Wirbelsäule. Kriterien, die beim Vorliegen von ventrodorsalen Röntgenaufnahmen beurteilt werden konnten (lateraler Keil, lateraler Hemivertebra, Schmetterlingswirbel Skoliose), wurden für diese Auswertung ausgeschlossen, um eine vergleichbare Grundlage aller integrierten Fälle zu schaffen. Bei allen Tieren wurden Missbildungen festgestellt.

5.1.1 Gesamtsumme von Missbildungen und ihre Verteilung über die Wirbelsäule

Insgesamt konnten 770 Missbildungen festgestellt werden. Dabei konnte ein Wirbel auch von mehr als einer Missbildung betroffen sein. Acht (1%) der Missbildungen wurden im Bereich der Halswirbelsäule festgestellt, 703 (91%) im Bereich der Brustwirbelsäule und 57 (8%) im Bereich der Lendenwirbelsäule. Lediglich zwei Missbildungen konnten am ersten Sakralwirbel (S1) festgestellt werden. In der Halswirbelsäule traten nur an C2 und C3 Missbildungen auf. Die Cervicalwirbel 4 bis 7 waren in keinem der Fälle betroffen. Die am häufigsten betroffenen Wirbel waren T7 (n=76) > T9 (n=74) > T8 (n=72) > T6 (n=71). Alle Wirbel von T3 bis T13 lagen über dem Median von 25. 87% (673/770) der Missbildungen lagen in diesem Bereich. In der Lendenwirbelsäule waren vor allem L1 (n= 11) und L7 (n=17) betroffen. 49% (28/57) der Missbildungen in der Lendenwirbelsäule waren an diesen beiden Wirbeln festgestellt worden. Abbildung 23 zeigt eine Zusammenfassung der Verteilung von Missbildungen über die Abschnitte der Wirbelsäule und die einzelnen Wirbel.

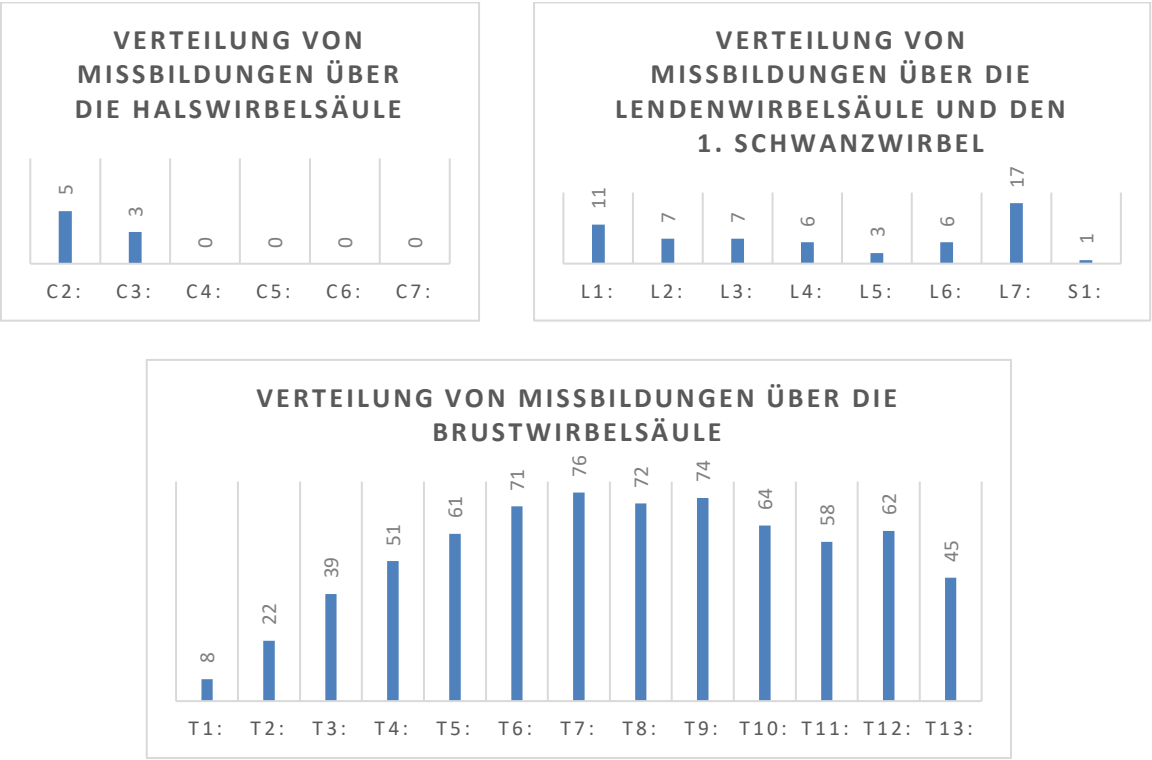

Abbildung 23: Verteilung von Missbildungen über die Wirbelsäulenabschnitte.

Im Schnitt wurden pro Hund 25,7 Missbildungen festgestellt. Eine Übersicht über die Populationskenngrößen zeigt Tabelle 4.

	n	Mittelwert	Median	MIN	MAX	SD	SE
Anzahl Missbildungen total	770	25,7	25	10	53	9,44	1,72

Tabelle 4: Populationskenngrößen der totalen Anzahl von Missbildungen.

5.1.2 Vorkommen der einzelnen Missbildungen und Anteile an der Gesamtsumme

Die häufigste Missbildung war ein stark verkürzter Wirbel (n=144, 19%), gefolgt von einem verengten Intervertebralspalt (n=128, 17%) sowie einem leicht verkürzten Wirbel (n=104, 14%) und einer ventralen Stufe (n=93, 12%). Eine Übersicht über das Vorkommen der verschiedenen Missbildungen und ihrem Anteil an der Gesamtsumme zeigt Tabelle 5.

	Anzahl	prozentualer Anteil
stark verkürzter Wirbel	144	19%
verengter Intervertebralspalt	128	17%
leicht verkürzter Wirbel	104	14%
Stufe ventral	93	12%
ventraler Keil	74	10%
Spondylose	60	8%
dorsaler Keil	53	7%
Kyphose	35	5%
dorsaler Hemivertebra	29	4%
fusionierte Dornen	20	3%
Blockwirbel	12	2%
Übergangswirbel	9	1%
Stufe dorsal	8	1%
Lordose	1	0%
TOTAL	770	100%

Tabelle 5: Übersicht über den Anteil verschiedener Missbildungen an der Gesamtzahl von Missbildungen.

5.1.3 Vorkommen der Missbildungen nach Lokalisation

Eine Übersicht über das Vorkommen der einzelnen Missbildungen nach Lokalisation zeigt Anhang 2. Wie bereits erwähnt lagen die meisten Missbildungen im Bereich von T3-T13. Übergangswirbeln kam nur an den Wirbeln T13 und L1 sowie L7 und S1 vor. Bei allen anderen Missbildungen konnte nicht beobachtet werden, dass sie an einem oder mehreren Wirbeln auffällig häufiger auftraten.

5.1.4 Kyphose und Kyphosewinkel

22 Tiere zeigten kyphotisch veränderte Bereiche. Dabei hatten 50% (n=11) der Tiere einen kyphotisch veränderten Bereich, 41% (n=9) hatten zwei kyphotisch veränderte Bereiche und 9% (n=2) hatten drei kyphotisch veränderte Bereiche. Insgesamt wurden 35 Wirbel bestimmt, die im Zentrum einer Kyphose lagen. Am häufigsten betroffen waren T12 (n=7, 20%), T3 (n=6, 17%) und T9 (n=5, 14%). T8 war 4-mal

betroffen (11%), T10 und T13 3-mal (je 9%) und T11 2-mal (6%). T4, T5 und T6 sowie L3 und L6 waren jeweils 1-mal betroffen (je 3%). Nie betroffen waren C2 bis T2, T7, L1, L2, L4 und L5 sowie L7 und S1. Abbildung 24 zeigt die Verteilung der im Zentrum einer Kyphose liegenden Wirbel über die Wirbelsäule.

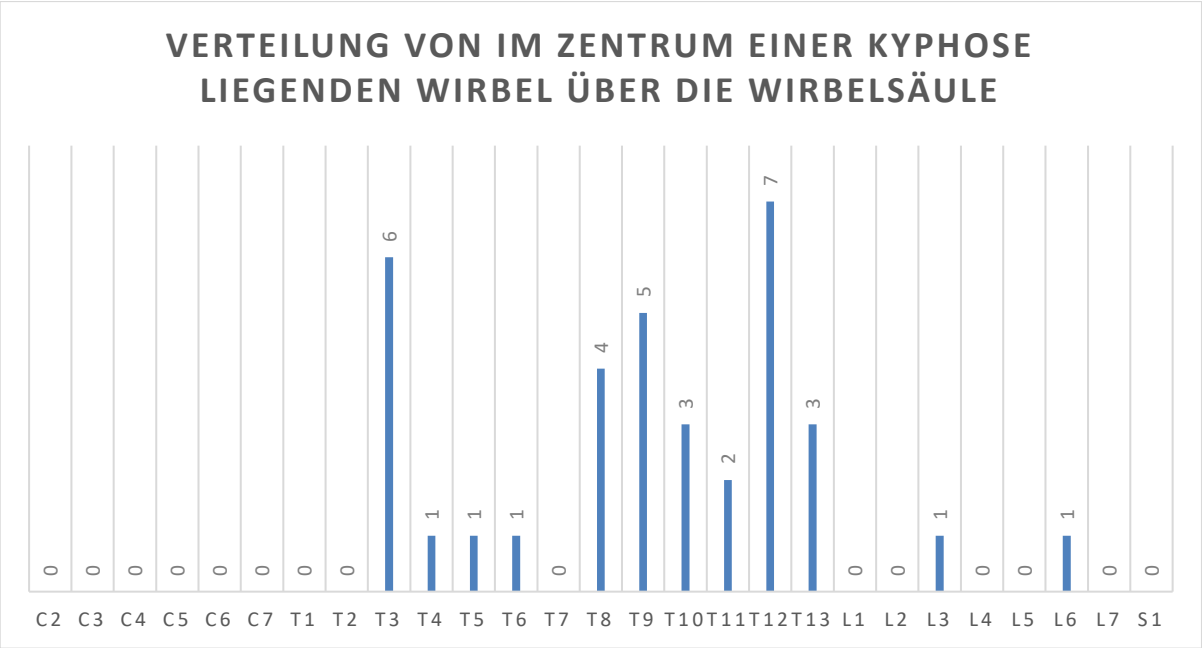

Abbildung 24: Verteilung von im Mittelpunkt einer Kyphose liegenden Wirbel über die Wirbelsäule.

Die Werte des Kyphosewinkels schwankten zwischen 13,9° und 46,6° (Mittelwert 28,94°, Median 28°). Der Wirbel mit der im Durchschnitt stärksten Kyphose war T11 (Mittelwert 41°, Median 41°) gefolgt von T12 (Mittelwert 34,69°, Median 37,5°) und T9 (Mittelwert 33,36°, Median 32,6). T13 zeigt eine starke Abweichung zwischen Mittelwert (28,57°) und Median (34,2°), da in zwei von drei Fällen die Kyphose stark ausgeprägt war (34,2° und 35,5°) und in einem Fall schwach (16°). An T10 wurde ein Mittelwert von 30,73° und ein Median von 28° berechnet und an T8 ein Mittelwert von 25,85° und ein Median von 26,45°. Obwohl T3 mit 17% häufig im Mittelpunkt einer Kyphose lag, war die Kyphose an diesem Wirbel nicht stark ausgeprägt (Mittelwert 18,57°, Median 19,55°). Ebenfalls nur eine leichte Kyphose wurde an T4 vermessen (16,7°). An T5 wurde ein Wert von 31,7° gemessen und an T6 ein Wert von 25,6°, an L3 ein Wert von 26,3° und an L6 ein Wert von 28,4°. Tabelle 6 zeigt die Populationskenngrößen aller vermessenen Kyphosen.

	Mittelwert	Median	MIN	MAX	SD	SE
Kyphosewinkel	28,94°	28°	13,9°	46,6°	9,202	1,555

Tabelle 6: Populationskenngrößen aller vermessenen Kyphosen.

Zusätzlich wurden Kyphosen mit einem gemessenen Kyphosewinkel von über 34,5° näher beleuchtet. Dabei war T12 am häufigsten im Zentrum dieser Kyphose (n=5), gefolgt von T9 und T11 (n=2) sowie T10 und T13 (n=1). Gemessen an der Anzahl von Fällen, bei denen ein Wirbel im Zentrum einer Kyphose lag, wurde an T11 am häufigsten ein Kyphosewinkel von über 34,5° gemessen (2/2, 100%). An T12 wurde in fünf von sieben Fällen (71%) ein Kyphosewinkel von über 34,5° gemessen, an T9 in

zwei von fünf Fällen (40%) und an T10 und T13 jeweils in einem von drei Fällen (33%). Abbildung 25 zeigt die Verteilung von Kyphosen mit einem Winkel über 34,5° über die betroffenen Wirbel.

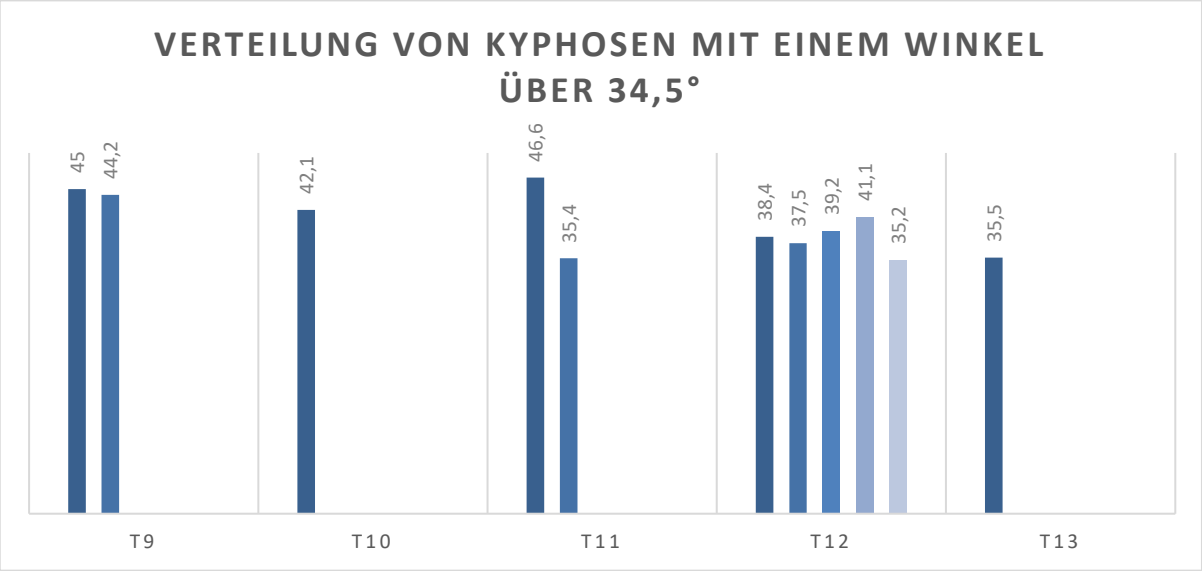

Abbildung 25: Verteilung von Kyphosen mit einem Winkel über 34,5°.

5.2 Komparative Aspekte von laterolateralen Röntgenaufnahmen zu ventrodorsalen Röntgenaufnahmen und CT-Aufnahmen

5.2.1 Komparative Auswertung von ventrodorsalen Röntgenaufnahmen

Wie bereits erwähnt wurden in der statistischen Auswertung dieser Arbeit nur Kriterien berücksichtigt, die in laterolateralen Röntgenaufnahmen gesichert diagnostiziert werden konnten. In einzelnen Fällen waren ventrodorsale Röntgenaufnahmen angefertigt worden. In diesen konnten die Kriterien lateraler Keil, lateraler Hemivertebra und Schmetterlingswirbel sowie eine Skoliose beurteilt werden. Von sechs Hunden, die im SKFB geführt werden, wurden laterolaterale und ventrodorsale Röntgenaufnahmen angefertigt. Davon konnte in drei Fällen (50%) keine weitere Missbildung durch die Beurteilung der ventrodorsalen Aufnahmen festgestellt werden. In den anderen drei Fällen (50%) wurden insgesamt weitere zehn Missbildungen in den ventrodorsalen Aufnahmen festgestellt. Am häufigsten kamen dabei laterale Keile vor (n=6, 60%), gefolgt von Schmetterlingswirbeln (n=3, 30%) und Skoliose (n=1, 10%). Laterale Hemivertebrae wurden in keinem der Fälle diagnostiziert. In Bezug auf die Gesamtzahl von Missbildungen pro Tier machten die in ventrodorsalen Aufnahmen festgestellten Missbildungen bei Fall 1 8,3% (2/24) aus, bei Fall 2 9,8% (4/41) und bei Fall 3 15,4% (4/26).

5.2.2 Komparative Auswertung von CT-Aufnahmen

Im Patientengut der Kleintierklinik der Universität Bern befanden sich drei Tiere, von denen sowohl laterolaterale Röntgen- als auch CT-Aufnahmen der Wirbelsäule verfügbar waren. Diese wurden unabhängig voneinander beurteilt und aus den Auswertungen anschließend folgende Werte verglichen: Gesamtanzahl der festgestellten Missbildungen, Anzahl betroffener Wirbel und Anzahl von Kategorien festgestellter Missbildungen.

Fall 1	Gesamtanzahl von Missbildungen	Anzahl betroffener Wirbel	Anzahl an Kategorien festgestellter Missbildungen
Röntgen	20	9	8
CT	31	9	11

Fall 2	Gesamtanzahl von Missbildungen	Anzahl betroffener Wirbel	Anzahl an Kategorien festgestellter Missbildungen
Röntgen	24	7	9
CT	28	7	11

Fall 3	Gesamtanzahl von Missbildungen	Anzahl betroffener Wirbel	Anzahl an Kategorien festgestellter Missbildungen
Röntgen	18	7	8
CT	18	6	10

Tabelle 7: Vergleichende Auswertung von 3 Fällen mit Röntgen- und CT-Aufnahmen. Eine Kategorie entspricht dabei einem Kriterium des Auswertungsformulars (vgl. Kapitel 4.2.2.).

Wie aus Tabelle 7 zu erkennen ist, wurden in allen Fällen in den CT-Aufnahmen im Vergleich zu den Röntgenaufnahmen gleich viel oder mehr Missbildungen festgestellt als in den Röntgenaufnahmen. Die Anzahl betroffener Wirbel war in zwei von drei Fällen identisch. Es handelte es sich dabei um die gleichen Wirbel in beiden Aufnahmen. In allen Fällen wurden in den CT-Aufnahmen Missbildungen aus mehr Kategorien festgestellt als in den Röntgenaufnahmen. Kriterien, die nur in CT-Aufnahmen diagnostiziert wurden waren dabei lateraler Keil und lateraler Hemivertebra sowie Schmetterlingswirbel, da diese Kriterien in laterolateralen Röntgenaufnahmen nicht beurteilt werden können. Zusätzlich unterschieden sich die Auswertungen von Röntgen- und CT- Aufnahmen in folgenden Kriterien: dorsaler Hemivertebra, verengter Intervertebralspalt, Blockwirbel, dorsale und ventrale Stufe, Spondylose. Dabei war es sowohl möglich, dass eine Missbildung im CT festgestellt wurde, jedoch im Röntgen nicht (Stufe dorsal, Spondylose) als auch, dass eine Missbildung im Röntgen festgestellt wurde, jedoch im CT nicht (dorsaler Hemivertebra, verengter Intervertebralspalt, ventrale Stufe). Ein Blockwirbel wurde bei Fall 1 im CT diagnostiziert, jedoch im Röntgen nicht und bei Fall 2 im Röntgen diagnostiziert, jedoch im CT nicht.
Am häufigsten unterschied sich die Auswertung in Bezug auf Schmetterlingswirbel, die im CT 10-mal und im Röntgen nie diagnostiziert wurden. Dabei ist auffällig, dass betroffene Wirbel im Röntgen in sechs von zehn Fällen als Keilwirbel gesehen wurden (3-mal dorsaler Keil, 3-mal ventraler Keil). In acht von zehn Fällen war der Wirbel bei der Diagnose eines Schmetterlingswirbels der Wirbel zusätzlich verkürzt (7-mal stark verkürzt, 1-mal leicht verkürzt).
Nachfolgend werden einige Beispiel gezeigt, wie unterschiedlich sich Wirbelmissbildungen in Röntgen- und CT-Aufnahmen präsentieren können. Da die Beurteilung von CT-Aufnahmen als genauer eingestuft wird als die von Röntgenbildern, wird vermutet, dass es bei der Beurteilung von

Röntgenbildern zu Fehlinterpretationen kommen kann. Es ist dennoch nicht auszuschließen, dass auch bei der Interpretation von CT-Aufnahmen durch subjektive Beurteilung Fehldiagnosen gestellt werden. Abbildung 26 zeigt eine laterolaterale Röntgenaufnahme der Brustwirbelsäule. T7 und T9 wurden als stark verkürzt beurteilt und T9 zusätzlich als ventraler Keil.

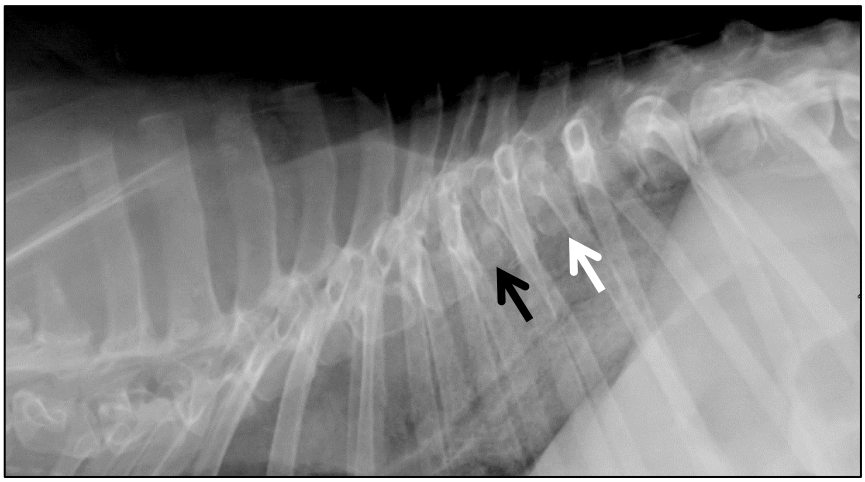

Abbildung 26: Laterolaterale Röntgenaufnahme der Brustwirbelsäule. Der schwarze Pfeil zeigt auf T7, der weiße Pfeil auf T9.

Die Abbildungen 27 bis 29 zeigen die dazugehörigen CT-Aufnahmen. Bei T7 wurden im CT folgende Missbildungen festgestellt: stark verkürzt, ventraler Keil, lateraler Keil und Schmetterlingswirbel. Bei T9 handelte es sich um einen stark verkürzten Schmetterlingswirbel. Abbildung 26 zeigt die Veränderungen an T9 im Dorsal- und im Transversalschnitt. Analog dazu zeigt Abbildung 27 Dorsal- und Transversalschnitt auf Höhe von T5. Abbildung 28 zeigt im Einzelnen, wie sich der Wirbel von lateral nach medial und auf die kontralaterale Seite hin verhält. Dabei wurde zu drei Punkten im Dorsalschnitt der jeweilige Sagittalschnitt dargestellt. Das Fadenkreuz umschließt jeweils den betroffenen Wirbel.

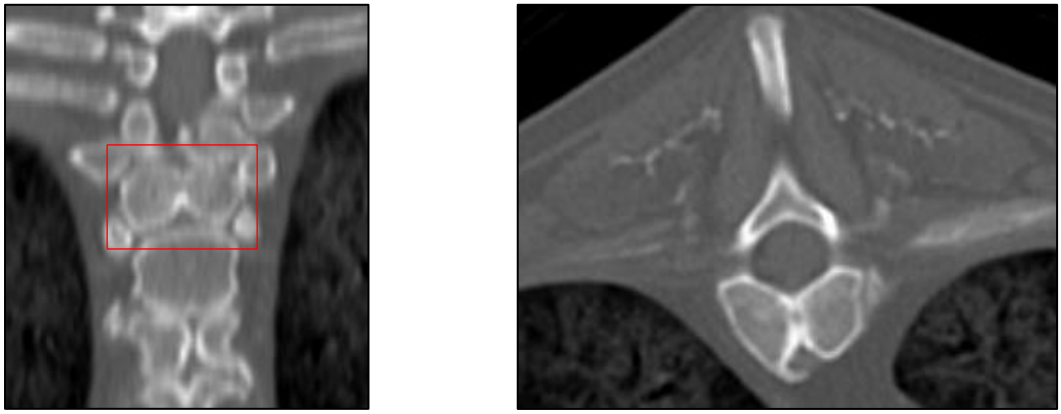

Abbildung 27: Dorsalschnitt (links, roter Kasten) und Transversalschnitt (rechts) auf Höhe von T9.

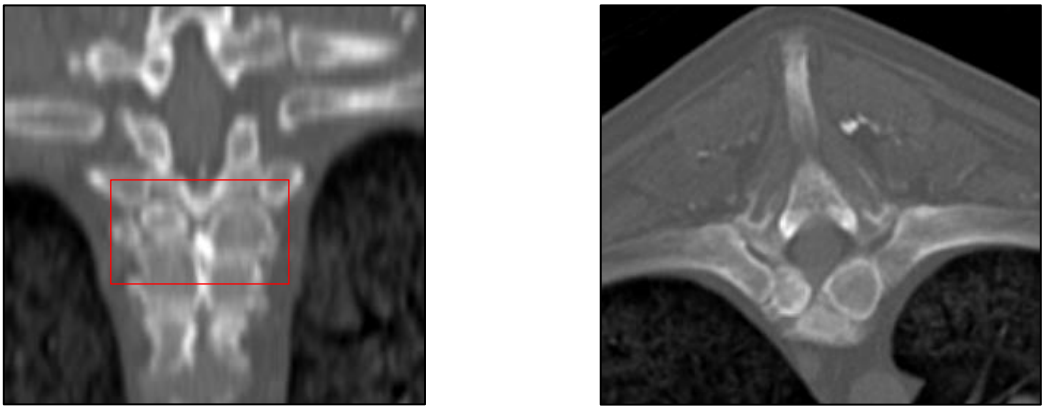

Abbildung 28: Dorsalschnitt (links, roter Kasten) und Transversalschnitt (rechts) auf Höhe von T7. Im Dorsalschnitt kann die Diagnose lateraler Keil und Schmetterlingswirbel gestellt werden. Im Transversalschnitt ist der Schmetterlingswirbel noch einmal erkennbar. Der Wirbelkörper ist zudem ventral aplastisch. Im Schnitt kommt es ventral zu einer Überlagerung mit dem kaudal gelegenen Wirbel.

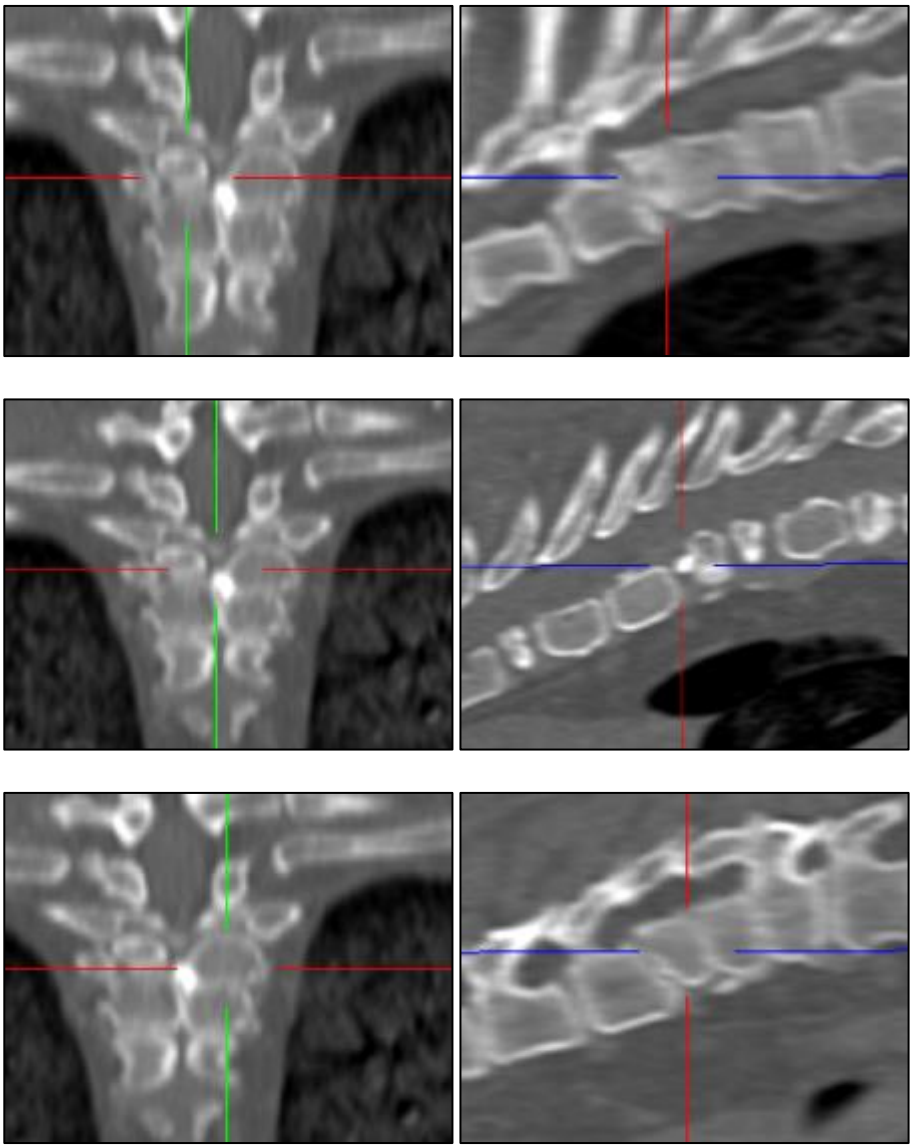

Abbildung 29: Dorsalschnitte (links) und die dazugehörigen Sagittalschnitte (rechts) auf Höhe von T7. Das Fadenkreuz umfasst dabei den betroffenen Wirbel. Da es sich um einen Schmetterlingswirbel handelt, ist der Wirbelkörper im Sagitalschnitt in der Medianen fast nicht sichtbar. Zudem ist der Wirbel einseitig lateral hypoplastisch.

Abbildung 30 zeigt eine laterolaterale Röntgenaufnahmen der Brustwirbelsäule sowie den dazugehörigen Sagittalschnitt aus einer CT-Untersuchung.

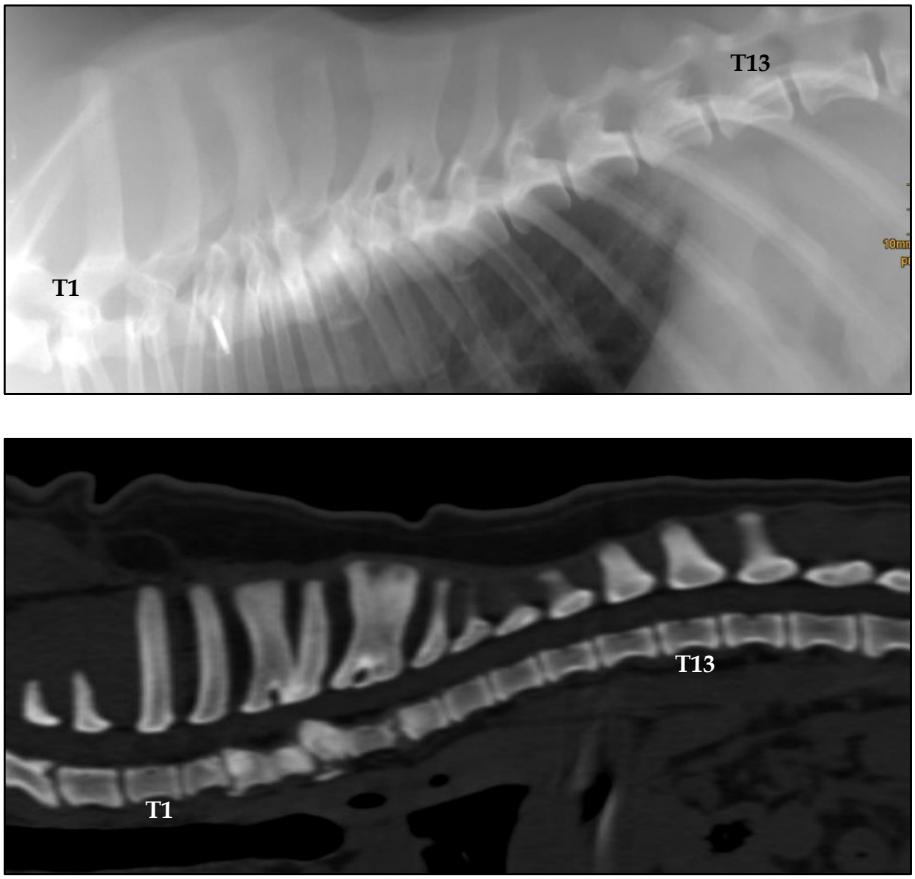

Abbildung 30: Laterolaterale Röntgenaufnahme (oben) und der dazugehörige Sagittalschnitt einer CT-Untersuchung (unten) der Brustwirbelsäule.

Ein auffälliger Unterschied in der komparativen Auswertung von Röntgen- und CT-Aufnahmen wurde hier im Bereich von T4 und T5 beobachtet. Im Röntgenbild wurden sowohl T4 als auch T5 als stark verkürzt angesehen und es wurde ein Blockwirbel T4-T5 diagnostiziert.
In der CT-Untersuchung konnte festgestellt werden, dass T4 und T5 nicht zu einem Blockwirbel verschmolzen sind, sondern dass es sich bei T5 um einen lateralen Hemivertebra handelt. Abbildung 31 zeigt T5 im Dorsal- sowie im Sagittalschnitt.

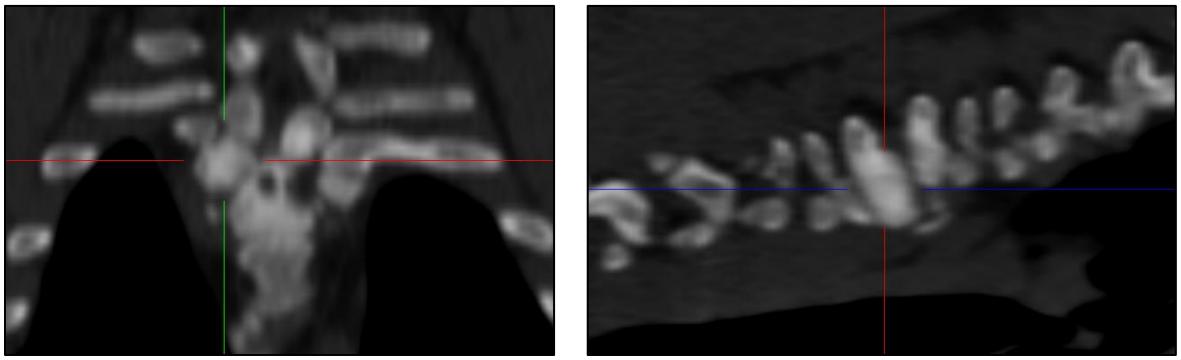

Abbildung 31: Dorsalschnitt (links) und Sagittalschnitt auf Höhe von T5. Das Fadenkreuz umfasst dabei den Wirbel. Dieser ist lediglich lateral angebildet.

Als letztes Beispiel zeigt Abbildung 32 eine laterolaterale Röntgenaufnahme zentriert auf T5 sowie die dazugehörigen Sagittalschnitte einer CT-Untersuchung. Im Röntgen wurde T5 der Kategorie dorsaler Hemivertebra zugeordnet. Auffällig war hier die Doppelkontur am Wirbelkörper, die wie in Kapitel 4.2.2 beschrieben hinweisend auf das Vorliegen eines lateralen Keils oder lateralen Hemivertebra sein kann. In der CT-Untersuchung konnte dieser Verdacht in der Sagittalebene bestätigt werden. Es handelte sich bei T5 um einen lateralen Keil.

Abbildung 32: Laterolaterale Röntgenaufnahme von T5 (links), der als dorsaler Hemivertebra mit Doppelkontur eingestuft wurde (schwarzer Pfeil). Rechts der Dorsalschnitt aus der CT-Untersuchung. Der weiße Pfeil zeigt auf T5.

5.3 Verlaufsuntersuchungen

Im Patientengut befanden sich drei Wurfgeschwister, die zum gleichen Zeitpunkt im Alter von zwei Monaten und anschließend ein zweites Mal im Alter von elf bzw. zwölf Monaten geröntgt wurden. Sowohl bei den Erst- als auch bei den Nachfolgeuntersuchungen wurden laterolaterale Aufnahmen der gesamten Wirbelsäule angefertigt und beurteilt. Es handelte sich um Tiere, die nicht im SKFB geführt werden.

Bei Hund A konnten dabei keine Missbildungen im Alter von zwei Monaten festgestellt werden. Beim Zweitröntgen im Alter von elf Monaten wurden vier Wirbel mit Missbildungen detektiert. Betroffen waren hierbei die Wirbel T4 sowie T6-T8. Es handelte sich um dorsale Keile. Abbildung 33 zeigt als Ausschnitt die Röntgenaufnahme der Brustwirbelsäule des Hundes.

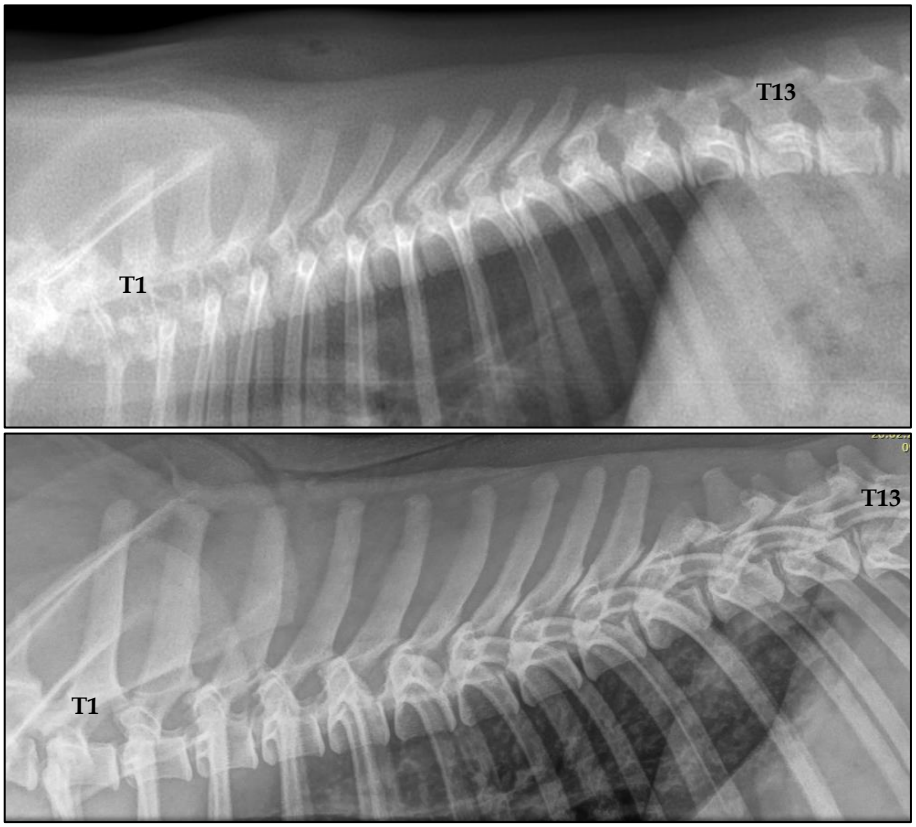

Abbildung 33: Brustwirbelsäule von Hund A. Oben die laterolaterale Röntgenaufnahme im Alter von zwei Monaten, unten das entsprechende Zweitröntgen im Alter von elf Monaten.

Auch bei Hund B konnten beim Erströntgen im Alter von zwei Monaten keine Veränderungen festgestellt werden. Das Zweitröntgen im Alter von zwölf Monaten zeigte insgesamt zehn Veränderungen an sechs Wirbeln (T4-T9). T8 war leicht verkürzt und ein ventraler Keil. T5-T7 sowie T9 waren dorsale Keile. Es konnte eine dorsale Stufe zwischen T4 und T5 sowie eine ventrale Stufe zwischen T7 und T9 festgestellt werden. Der Intervertebralspalt zwischen T8 und T9 war verengt. Zudem war der Bereich um T8 leicht kyphotisch. Abbildung 34 zeigt die beiden Röntgenaufnahmen mit Fokus auf die Brustwirbelsäule.

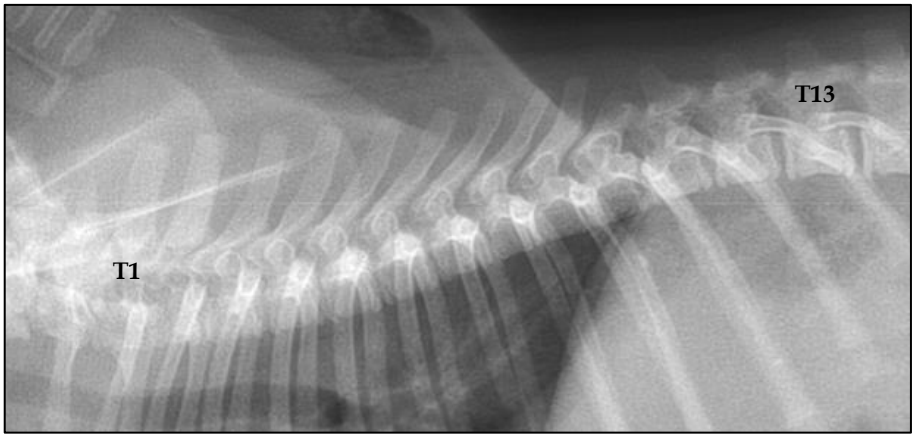

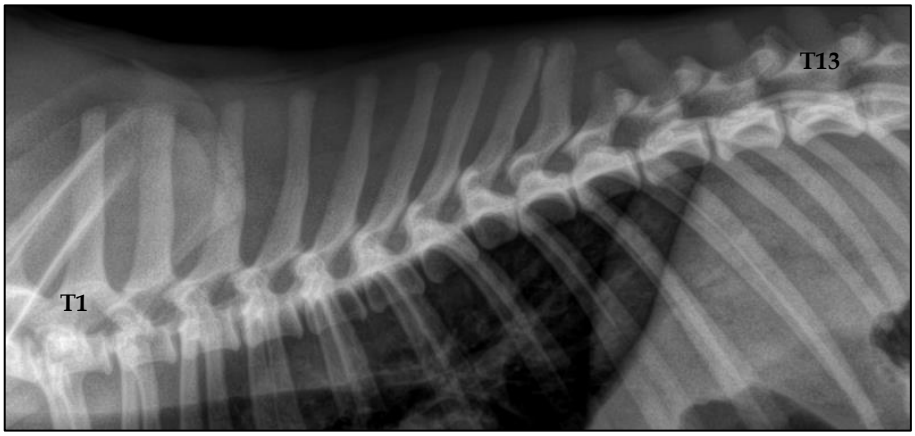

Abbildung 34: Brustwirbelsäule von Hund B. Oben die laterolaterale Röntgenaufnahme im Alter von zwei Monaten, unten das entsprechende Zweitröntgen im Alter von zwölf Monaten.

Bei Hund C konnten schon im Alter von zwei Monaten Veränderungen an den Wirbeln festgestellt werden. So war T7 leicht verkürzt und ein dorsaler Keil. T12 war ebenfalls leicht verkürzt. Der Intervertebralspalt zwischen T12 und T13 war verkürzt. Im Alter von zwölf Monaten wurden 22 Veränderungen an 10 Wirbeln detektiert. T5-T9 waren leicht verkürzt und T12 stark verkürzt. T6-T9 sowie T11 waren dorsale Keile und T12 zeigte sich als ventraler Keil. Alle Intervertebralspalten zwischen T2 und T7 sowie zwischen T11 und T13 waren verengt. Zwischen T5 und T6 war eine ventrale Stufe zu sehen. Die Region um T4 und um T12 war kyphotisch. Zusätzlich war die kaudale Endplatte von T5 verändert. Abbildung 35 zeigt die Brustwirbelsäule von Hund C.

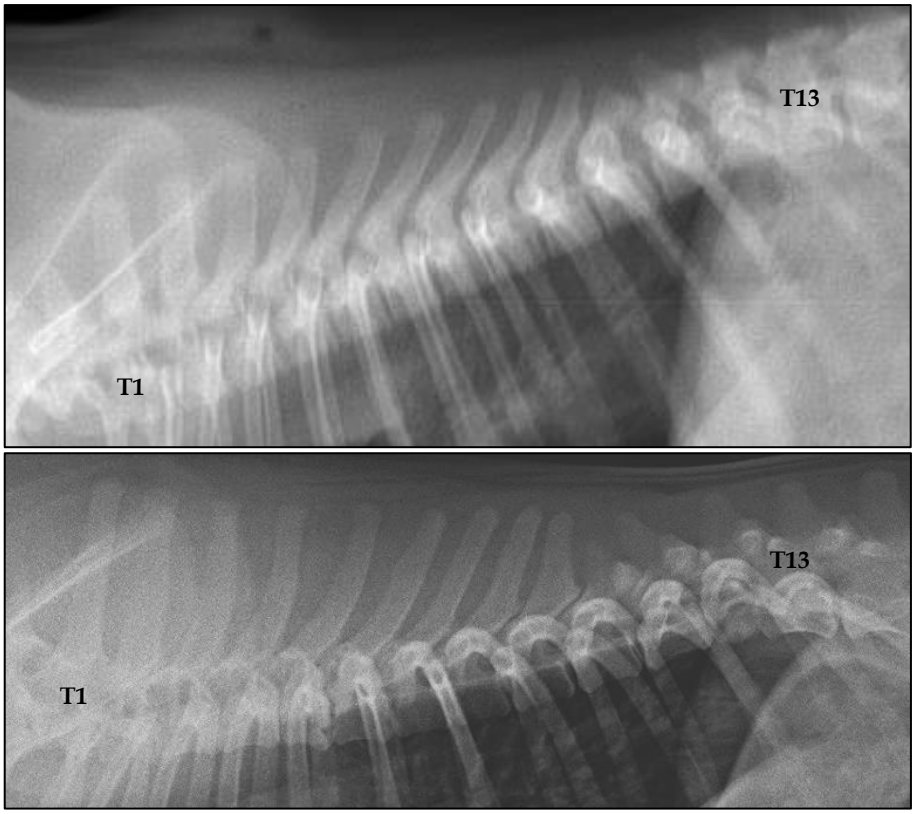

Abbildung 35: Brustwirbelsäule von Hund C. Oben die laterolaterale Röntgenaufnahme im Alter von zwei Monaten, unten das entsprechende Zweitröntgen im Alter von zwölf Monaten.

5.4 Anwendung von 2 Varianten eines Gradierungssystems

Im Folgenden wird das Gradierungssystem beispielhaft an einigen Fällen dieser Studie angewandt. Dazu wurden drei Gruppen gebildet. Gruppe 1 enthielt drei Hunde mit wenigen Missbildungen und Gruppe 2 drei Hunde mit vielen Missbildungen. In jeder Gruppe befand sich je ein Hund ohne Kyphose, einer mit einer leichten Kyphose und einer mit einer starken Kyphose. Gruppe 1 und 2 sollen den Einfluss der Kyphose innerhalb der Gruppe und den Einfluss der Anzahl von Wirbelmissbildungen im Vergleich zwischen beiden Gruppen aufzeigen. In Gruppe 3 befanden sich zwei Hunde mit einer ähnlichen Anzahl von Missbildungen, von denen bei einem keine Kyphose festgestellt wurde und beim anderen eine starke Kyphose vorhanden war. Dadurch soll der Einfluss einer starken Kyphose auf die Gradeinteilung unabhängig von der Gesamtzahl der Wirbelmissbildungen gezeigt werden. Tabelle 8 zeigt eine Übersicht der Fälle.

Gruppe 1	Anzahl Missbildungen	Gemessener Kyphosewinkel	Berechneter Gesamtscore		Gradeinteilung	
			Variante 1	Variante 2	Variante 1	Variante 2
Hund A	11	0	16	16	1	1
Hund B	10	25,6°	19	16	1	2
Hund C	21	44,2°	45	32	3	3

Gruppe 2	Anzahl Missbildungen	Gemessener Kyphosewinkel	Berechneter Gesamtscore		Gradeinteilung	
			Variante 1	Variante 2	Variante 1	Variante2
Hund D	37	0	50	50	4	4
Hund E	39	15,5°	49	46	3	4
Hund F	41	23° + 37,5°	67	51	4	4

Gruppe 3	Anzahl Missbildungen	Gemessener Kyphosewinkel	Berechneter Gesamtscore		Gradeinteilung	
			Variante 1	Variante 2	Variante 1	Variante 2
Hund G	25	0	32	32	2	2
Hund H	24	16,7° + 46,6°	49	33	3	3

Tabelle 8:Beispielhafte Gradierung einzelner in dieser Studie integrierter Fälle. Gruppe 1 enthält Tiere mit wenigen Missbildungen, Gruppe 2 solche mit vielen Missbildungen und Gruppe 3 Tiere mit einer ähnlichen Zahl von Missbildungen. Die Tiere innerhalb der Gruppen unterscheiden sich im Vorhandensein und Ausmaß einer Kyphose.

In Gruppe 1 wiesen Hund A und Hund B eine fast identische Anzahl von Missbildungen auf (Hund A: 11, Hund B:10). Auch der berechnete Gesamtscore war fast gleich (Hund A: 16, Hund B: 19/16). Hund C wies eine höhere Anzahl von Missbildungen auf (n=21) sowie eine Kyphose mit einem Kyphosewinkel von 44,2°. Der Gesamtscore dieses Hundes betrug 45 in Variante 1 und 32 in Variante 2. Gemäß Gradeinteilung erhielt er deshalb in beiden Varianten einen Grad 3, während Hund A einen Grad 1 erhielt und Hund B nach Variante 1 einen Grad 1 und nach Variante 2 einen Grad 2 erhielt.
Alle Hunde aus Gruppe 2 hatten eine ähnliche Anzahl von Missbildungen (Hund D: 37, Hund E: 39, Hund F: 41), wodurch auch der berechnete Gesamtscore ähnlich war (Hund D: 50, Hund E: 49/46,

Hund F: 67/51). Eine Ausnahme stellte da der Gesamtscore von Hund F in Variante 1 mit 67 dar. Dieser Hund wies zwei Kyphosen mit Kyphosewinkeln von 23° und 37,5° auf. Hund D und Hund F erhielten nach beiden Varianten einen Grad 4, wobei Hund E nach Variante 1 einen Grad 3 und nach Variante 4 einen Grad 4 erhielt.
Als letzte Gruppe wurde Hund G mit Hund H verglichen. Beide hatten eine beinahe gleiche Anzahl von Missbildungen (Hund G: 25, Hund H: 24). Die gemessenen Kyphosewinkel lagen bei Hund H bei 16,7° und 46,6°, weshalb der berechnete Gesamtscore mit 49 bei Variante 1 höher war als bei Variante 2 (33) und Hund G (32/32). Hund G erhielt einen Score 2 und Hund H einen Score 3.

6 Diskussion

Die Ergebnisse dieser Studie ähneln den Resultaten bereits bekannter Studien. Alle in der Studie integrierten Fälle hatten mindestens einen missgebildeten Wirbel, der Mittelwert lag bei 25,7 Missbildungen pro Tier. Anders als in anderen Studien wurde nicht berechnet, wie viele Wirbel gemessen an der Gesamtzahl der Wirbel von Missbildungen betroffen waren, was einen Vergleich erschwert. Dennoch ist davon auszugehen, dass auch in der Schweiz die Prävalenz von Wirbelmissbildungen bei Französischen Bulldoggen hoch ist. Dabei gilt zu Bedenken, dass für die statistische Auswertung ausschließlich Tiere, die im Rasseklub registriert sind, berücksichtigt wurden. Zu Beginn der Studie waren 12'652 Tiere der Rasse Französische Bulldogge in der Schweiz registriert (Stand 30.6.2019), zum Ende der Studie waren es 13'420 Hunde dieser Rasse (Stand 31.5.2020). Damit stellen die in der Studie integrierten Fälle nur einen Bruchteil der Population in der Schweiz dar und eine Extrapolation der Studienergebnisse auf die gesamte Schweizer Population an Französischen Bulldoggen ist nicht möglich. Der Grund für den Verzicht einer Integration von Fällen außerhalb des SKFB war zum einen das Fehlen von genügend Daten und zum anderen die Tatsache, dass eine Verbesserung der Situation vor allem über eine gezielte Zucht erreicht werden kann. Dazu muss die Situation im Rasseklub bekannt sein. Auf Nachfrage bei der Präsidentin des SKFB wurde deutlich, dass auch im Rasseklub einige Tiere zwar geröntgt, die Aufnahmen aber nicht ausgewertet wurden, wenn die Auswertungen nicht für eine Zuchtzulassung benötigt werden. Die Relevanz der Auswertungen ist bei vielen Haltern, im SKFB registriert oder nicht, noch nicht angekommen. Es gilt deshalb, die Bevölkerung zu sensibilisieren, um Züchter und auch Halter von Tieren, die nicht im Rasseklub registriert sind, zu erreichen.

Besonders betroffen war die Brustwirbelsäule. Im Bereich von T3 bis T13 lagen 87% aller Missbildungen. Diese Erkenntnis stimmt mit Ergebnissen anderer Studien überein (KRUMEICH, 2011; KURICOVA et al., 2017; MOISSONNIER et al., 2011; RYAN et al., 2017; SCHLENSKER et al., 2013). Eine spezifische Verteilung von einzelnen Missbildungen auf gewisse Wirbel konnte mit Ausnahme von Übergangswirbel, die definitionsgemäß nur am thorakolumbalen und lumbosakralen Übergang vorkommen können, nicht beobachtet werden. Auch Kyphosen kamen vor allem im Bereich der Brustwirbelsäule vor. Alle Kyphosen mit einem gemessenen Kyphosewinkel von über 34,5° lagen im Bereich von T9 bis T13. Am häufigsten betroffen waren dabei prozentual gesehen T11 und T12. Eine Kyphose in diesem Bereich ist somit mit einem größeren Kyphosewinkel assoziiert. Weshalb vor allem die Brustwirbelsäule betroffen ist, ist bisher nicht bekannt. Die Assoziation einer Mutation des DLV-2-Gens mit dem Auftreten von thorakalen Wirbelmissbildungen könnte eine Erklärung sein (MANSOUR et al., 2018). Endgültig geklärt ist diese Beobachtung damit jedoch noch nicht und weitere Studien zur Thematik sind erforderlich.
Auffällig war das häufige Auftreten von verkürzten Wirbeln (n=248, 33%). Da dieses Kriterium in anderen Studien bisher nicht berücksichtigt wurde, ist ein Vergleich der Resultate nicht möglich. Die klinische Relevanz dieser Missbildung wurde nicht überprüft und ist deshalb bisher nicht bekannt. BROCAL et al. (2018) haben gezeigt, dass Schmetterlingswirbel in laterolateralen Röntgenaufnahmen häufig nur als verkürzt gesehen werden. Diese Diagnose ist nicht falsch, da ein Wirbel mehr als eine Missbildung haben kann und es somit möglich ist, dass ein Schmetterlingswirbel zusätzlich verkürzt ist. Verkürzte Wirbel haben häufig zusätzliche Missbildungen und sind nur in der Minderzahl der Fälle einfach quaderförmig verkürzt. In acht von zehn Fällen dieser Studie, bei denen Schmetterlingswirbel in CT-Aufnahmen diagnostiziert wurden, waren diese zusätzlich verkürzt. Es ist deshalb davon auszugehen, dass Schmetterlingswirbel, die bei der alleinigen Beurteilung von laterolateralen Röntgenaufnahmen nicht diagnostiziert werden können, dabei nur als verkürzte Wirbel angesehen

werden. Diese Beobachtung könnte das häufige Auftreten von verkürzten Wirbeln erklären. Aufgrund der kleinen Fallzahl, bei denen Röntgen- mit CT-Aufnahmen verglichen werden konnten, bleibt diese Vermutung hypothetisch. Es ist davon auszugehen, dass Schmetterlingswirbel bei Anwendung eines Vorsorgeprogramms, das lediglich auf laterolateralen Röntgenaufnahmen basiert, unterdiagnostiziert werden und lediglich der Kategorie verkürzter Wirbel zugeordnet werden.
Ebenfalls häufig wurden verengte Intervertebralspalten beobachtet (n=128, 17%). In einer Studie von INGLEZ DE SOUZA et al. (2018) konnte gezeigt werden, dass in keinem der Fälle ein Bandscheibenvorfall im Bereich von missgebildeten Wirbeln vorlag. Diese Tatsache legt nahe, dass diese Bandscheiben entweder missgebildet sind oder in den ersten 12 Lebensmonaten eine Entwicklungsstörung durchlaufen. Als Grund dafür, dass Bandscheibenvorfälle selten vor dem 10. Thorakalwirbel auftreten, wird eine zusätzliche Stabilisation der Wirbelsäule durch Ligamente vermutet. Im Rahmen dieser Studie wurden keine klinischen Daten berücksichtigt und es ist nichts über das etwaige Vorliegen von Bandscheibenvorfällen der integrierten Tiere bekannt. AIKAWA et al. (2014) sehen den Zusammenhang zwischen Wirbelanomalien und Bandscheibenvorfällen eher in einer Instabilität der gesamten Wirbelsäule und der Tatsache, dass es sich bei der Französischen Bulldogge um eine chondrodystrophische Rasse handelt. Die klinische Relevanz von verengten Intervertebralspalten wurde nicht untersucht. Es wird vermutet, dass es sich hierbei um ein Ergebnis der Zucht auf kurze Rücken sowie um einen Effekt der Chondrodystrophie handelt.
Der Anteil an Tieren mit kyphotisch veränderten Bereichen war hoch (n=22, 73,3%). Dabei hatten die Hälfte der Tiere mehr als einen kyphotisch veränderten Bereich. Der Mittelwert des Kyphosewinkels lag bei 28,94°. Auch hier war vor allem die Brustwirbelsäule betroffen (T3 bis T13 mit Ausnahme von T7). Die klinische Relevanz dieser Veränderung wurde nicht untersucht und kann deshalb in den in dieser Studie integrierten Fällen nicht beurteilt werden. Da verschiedene Studien jedoch den Kyphosewinkel in Zusammenhang mit einem höheren Risiko für das Auftreten von neurologischen Symptomen gestellt haben, werden kyphotisch veränderte Bereiche mit einem großen Kyphosewinkel, (>34,5°) im vorgeschlagenen Gradierungssystem stärker gewichtet.

Die Einteilung der Missbildungen in die verschiedenen Kategorien des Auswertungsformulars erfolgte auf Grundlage des von GUTIERREZ-QUINTANA et al. (2014) vorgeschlagenen Klassifikationsschemas. Es hat sich gezeigt, dass Teile des Schemas nicht der Realität entsprechen. So kam es bei den Fällen dieser Studie häufig vor, dass ein ventraler Keilwirbel gefolgt war von einem dorsalen Keilwirbel oder umgekehrt. Es wurde beobachtet, dass sich der einem missgebildeten Wirbel vorangegangene bzw. folgende Wirbel häufig der Form der Missbildung anpasst, mindestens mit einer leichten Schrägstellung der Endplatten oder in Form einer Missbildung des ganzen Wirbelkörpers. Das Vorliegen von Keilwirbeln oder Hemivertebrae hatte nicht in allen Fällen eine Krümmung der Wirbelsäule zur Folge, wie man es aus den Abbildungen des Klassifikationsschemas folgern könnte. Die umliegenden Wirbel kompensieren die Formveränderung des missgebildeten Wirbels wiederum durch eine Anpassung ihrer Form. Dadurch blieb die Wirbelsäule in vielen Fällen gerade. Diese Beobachtung erklärt das seltene Auftreten von solitären Missbildungen.

Obwohl CT- und MRT- Studien sowie ventrodorsale Röntgenaufnahmen von einigen Tieren vorhanden waren, wurde auf eine Integration dieser Fälle in die statistische Auswertung der Studie verzichtet. Die Beurteilung beruhte auf der Auswertung von laterolateralen Röntgenaufnahmen, da diese vom Zuchtreglement gefordert und deshalb bei allen Patienten verfügbar waren. Nur so konnte eine vergleichbare Aussage zwischen den einzelnen Tieren gemacht werden. Außerdem konnte so eine Aussage über die Situation der Tiere, die im Schweizerischen Rasseklub geführt werden, getroffen werden, da die CT-Aufnahmen vor allem von Tieren außerhalb des Rasseklubs stammten.

Wie in der Literatur beschrieben, würde man mit Computertomographie mehr betroffene Wirbel detektieren und gewisse Missbildungen zuverlässiger (laterale Keilwirbel und Hemivertebrae) oder überhaupt (Schmetterlingswirbel) diagnostizieren können. Auch eine zweite Ebene in Form einer ventrodorsalen oder dorsoventralen Aufnahme wird empfohlen (BROCAL et al., 2018). Die komparative Beurteilung einzelner Fälle, bei denen Röntgen- und CT-Aufnahmen vorhanden waren, haben diese Erkenntnisse bestätigt.

Bei Vorliegen einer Doppelkontur an einer der Endplatten eines Wirbels kann der Verdacht eines lateralen Keilwirbels oder lateralen Hemivertebra auch in laterolateralen Röntgenaufnahmen geäußert werden. In einzelnen Fällen sind diese Doppelkonturen so deutlich erkennbar, dass eine Diagnose ohne Vorliegen einer zweiten Ebene gestellt werden kann. Im Rahmen dieser Studie wurde eine solche Diagnose nie gestellt, weshalb davon auszugehen ist, dass laterale Hypo- und Aplasien unterdiagnostiziert wurden, obwohl eine Diagnose eventuell möglich gewesen werden. Diese Erkenntnis war Teil eines Lernprozesses, der sich im Laufe der Auswertungen manifestiert hat. Es wurde darauf verzichtet, alle bereits bearbeiteten Fälle auf dieses Kriterium zu überprüfen. Für die Zukunft sollten laterale Keilwirbel und Hemivertebrae auch in laterolateralen Röntgenaufnahmen diagnostiziert werden können.

Die Anzahl an Kategorien festgestellter Missbildungen in CT-Aufnahmen war in allen Fällen höher als in laterolateralen Röntgenbildern. Zusätzlich wurde in allen Fällen eine gleich große oder größere Anzahl von Missbildungen entdeckt, sowohl bei der Beurteilung von ventrodorsalen Röntgenaufnahmen als auch bei CT-Untersuchungen. In ventrodorsalen Röntgenaufnahmen wurden zusätzlich vor allem laterale Keile und Schmetterlingswirbel diagnostiziert. In CT-Aufnahmen wurden vor allem Schmetterlingswirbel diagnostiziert. Die alleinige Beurteilung von laterolateralen Röntgen hat auch bei anderen Kategorien Fehlerquellen gezeigt. So sind thorakolumbale Übergangswirbel schwierig zu erkennen. Mineralisierte Bandscheiben wurden in der vorliegenden Studie nicht berücksichtigt und die Breite des Intervertebralspalts ist aufgrund von etwaigen Überlagerungen beim Vorliegen von lateralen Keilwirbeln oft schwierig zu beurteilen. Außerdem kann eine mangelhafte Lagerung (Rotation der Wirbelsäule um die Längsachse, Wirbelsäule nicht parallel zum Abbildungssystem) Grundlage für Fehlinterpretationen sein. Unilateral weiter nach ventral reichende Wirbelkörper werden eventuell in einzelnen Fällen als Spondylose angesehen. Vor allem eine mangelhafte Lagerung und dadurch oder durch Wirbelmissbildungen entstandene Überlagerungen haben in dieser Studie mehrmals zu Beurteilungen geführt, die im Konsensus der Autoren kontrovers diskutiert wurden. Die komparative Betrachtung von Röntgenbildern und CT-Aufnahmen hat zudem gezeigt, dass einzelne Missbildungen im Röntgenbild einer anderen Kategorie zugeordnet werden als in einer CT-Untersuchung. Es ist naheliegend, dass Schnittbildverfahren eine genauere und gesichertere Diagnostik ermöglichen als es Röntgenuntersuchungen tun. Vor allem, wenn nur eine Ebene beurteilt wird, muss von einigen Fehlinterpretationen im Röntgenbild ausgegangen werden. Es muss deshalb kommuniziert werden, dass die Beurteilung mit dem in dieser Studie vorgeschlagenen Schema nicht als abschließend und vollständig angesehen werden darf.

Vorsorgeuntersuchungen sollten mehrere Anforderungen erfüllen. Sie sollten bei möglichst geringem Aufwand eine möglichst zuverlässige Selektion von Tieren erlauben, die Merkmale weitervererben, die Leiden (Schmerzen, funktionelle Einschränkungen) verursachen. Außerdem sollen bei Vorsorgeuntersuchungen Methoden angewendet werden, die möglichst keine Schäden am Tier selber oder an Hilfspersonen hervorrufen. Neben finanziellen Aspekten spielen die Notwendigkeit einer Anästhesie und die Berücksichtigung der Strahlenschutzprinzipien eine wichtige Rolle. Da Französische Bulldoggen oft an Problemen im Bereich der oberen Atemwege leiden, stellt eine Allgemeinanästhesie bei dieser Rasse ein nicht zu vernachlässigendes Risiko dar. Bezüglich des Strahlenschutzes ist zu bedenken, dass CT-Untersuchungen eine wesentlich höhere Strahlenbelastung

verursachen als Röntgenaufnahmen. Auch wenn das Schweizerische Strahlenschutzgesetz keinen Schutz von Tierpatienten verlangt, sollte dieser Aspekt nicht vernachlässigt werden.
Die Erstellung von Röntgenbildern ist günstiger, braucht weniger Zeit und kann je nach Temperament des Tieres auch im wachen Zustand durchgeführt werden. Als Goldstandard wären CT-Untersuchungen empfehlenswert. Die Erstellung von ventrodorsalen oder dorsoventralen Aufnahmen wäre zu empfehlen, um einige Kriterien besser beurteilen zu können. Immerhin eignen sich laterolaterale Röntgenaufnahmen sehr gut, um eine Kyphose, also dasjenige Kriterium, welches gemäß Literatur eine Beziehung zum Auftreten von klinischen Symptomen aufweist, zu diagnostizieren und deren Winkel zu bestimmen.

Die Entstehung von Wirbelmissbildungen wird in der Literatur mehrheitlich auf eine fehlerhafte Vaskularisation zurückgeführt. SCHAWALDER et al. (2010) haben Missbildungen der Schwanzwirbelsäule durch die Auswertung von Verlaufsuntersuchungen in Form von Erströnt gen im juvenilen und Zweitröntgen im adulten Alter untersucht. Auch das Patientengut der vorliegenden Studie enthielt einige Verlaufsuntersuchungen. Bei allen Tieren konnten bei den Zweitröntgen Missbildungen nachgewiesen werden, während beim Erströnt gen bei zwei von drei Tieren noch keine Veränderungen festgestellt wurden. Dies deutet darauf hin, dass sich Teile der Veränderungen erst nach Abschluss des Wachstums detektieren lassen und deshalb als Entwicklungsstörungen und nicht als Missbildungen bezeichnet werden müssten. Ähnlich wie bei den Hüftgelenken dürften formative Reize bei der Entwicklung des Wirbelkörpers eine Rolle spielen. Darum ist eine Röntgung in einem Alter von unter zwölf Monaten nicht als sinnvoll zu erachten. Das Vorhandensein von Epiphysenfugen bei juvenilen Tieren erschwert zudem die Auswertung der Röntgenaufnahmen. In der Studie von SCHAWALDER et al. (2010) wurden Röntgenbilder angefertigt, die eine Beurteilung einzelner Verknöcherungskerne ermöglicht haben, da der Fokus auf einzelnen Wirbeln lag. In der vorliegenden Studie lagen Übersichtsaufnahmen der gesamten Wirbelsäule vor, die eine Beurteilung der einzelnen Verknöcherungskerne durch fehlendes Detail verunmöglichten. Deshalb ist nicht auszuschließen, dass auch in den Fällen dieser Studie, bei denen bei den Erströnt gen noch keine Veränderungen festgestellt wurden, die Verknöcherungskerne bereits malpositioniert waren, dies aber aufgrund der Röntgentechnik nicht erkannt werden konnte.
Dass alle Tiere aus dem gleichen Wurf stammen und sich dennoch in der Ausprägung der Missbildungen stark unterscheiden, wirft Fragen bezüglich der Vererblichkeit dieser Merkmale auf und rückt mögliche Einflüsse im Welpenalter wie Bemuskelung (Schädigung des Sklerotoms durch Reize des Myotoms (SCHAWALDER et al., 2010)) in den Vordergrund. Diese Beobachtung unterscheidet sich von der in der Studie von SCHAWALDER et al. (2010) beschriebenen Tatsache, dass Keilwirbel bei Wurfgeschwister oft in ähnlicher Ausprägung und Lokalisation auftreten.
In diesem Zusammenhang könnte auch bei anderen Missbildungen wie der Brachyzephalie die Frage gestellt werden, inwieweit Veränderungen schon bei der Geburt festgestellt werden und / oder wie sehr sich Missbildungen in der postnatalen Entwicklungsphase verändern. Dass eine Mutation des DLV-2-Gens sowohl mit Brachyzephalie als auch mit Wirbelmissbildungen assoziiert wird (MANSOUR et al., 2018), könnte hinweisend sein, dass sich diese Missbildungen ähnlich verhalten. Die Auswertung einer größeren Anzahl von Verlaufsuntersuchungen wäre nötig, um eine Aussage über das Vorliegen von Missbildungen bei Geburt und deren Veränderungen im Wachstumsverlauf machen zu können.

Ziel dieser Studie war die Einführung eines Screeningprogramms für Wirbelmissbildungen und deren wissenschaftliche Begleitung bei Französischen Bulldoggen in der Schweiz. Durch die Erstellung eines Auswertungsschemas, mit dem Rückenröntgen von Französischen Bulldoggen beurteilt werden können, konnte die aktuelle Situation erstmals statistisch ausgewertet werden. Das Schema ermöglicht

eine möglichst objektive und vergleichbare Auswertung und könnte als Grundlage für eine Gradeinteilung genutzt werden. In Zusammenarbeit und nach Absprache mit dem SKFB wären damit die Grundlagen geschaffen, zuchthygienische Maßnahmen zu treffen. Im Rahmen dieser Arbeit wurden zwei Varianten eines Gradierungssystems vorgeschlagen, die das Kriterium «Kyphose» unterschiedlich gewichten. Es zeigt sich, dass mit beiden Gradierungssystemen sowohl die Anzahl der Missbildungen als auch das Vorhandensein und das Ausmaß einer Kyphose einen Einfluss auf die Gradeinteilung hat. Der direkte Vergleich zweier Tiere mit ungefähr gleicher Anzahl von Missbildungen und ähnlichem Gesamtscore zeigt, dass der Hund mit starker Kyphose einen Grad höher eingeteilt wurde als der Hund ohne Kyphose. Außerdem wird deutlich, dass Variante 2 die Kyphose stärker gewichtet als Variante 1.
Bisher wurde das System an einzelnen Tieren beispielhaft angewendet. Bevor über zuchthygienische Maßnahmen diskutiert werden kann, muss das Gradierungssystem an einer Vielzahl von Fällen angewandt und eventuell angepasst werden. Bei der Entscheidung, ab welchem Grad ein Zuchtausschluss stattfinden soll, spielen sowohl medizinische als auch populationsgenetische Aspekte eine Rolle. Ein Zuchtausschluss für alle Tiere mit Missbildungen würde zu einer massiven Verkleinerung des vorhandenen genetischen Pools führen und zum Aussterben dieser Rasse führen. In Anbetracht, dass mit Ausnahme der Kyphose keine Relevanz der untersuchten radiologischen Veränderungen zu klinischen Symptomen bekannt und die Vererblichkeit der Merkmale nicht geklärt ist, ist eine solche Massnahme unverhältnismässig. Weitere Studien zu diesem Thema im Bereich von genetisch festgelegten Ursachen für die Entstehung von Wirbelmissbildungen sowie deren Vererblichkeit und allfällige Zusammenhänge mit der Brachyzephalie sind unabdingbar. Ein Zuchtausschluss könnte in einem ersten Schritt für Hunde mit einem gemessenen Kyphosewinkel von über 34,5° erfolgen, da dieses Kriterium wissenschaftlich untersucht und wie bereits erwähnt mit einem erhöhten Risiko für die Entwicklung von neurologischen Symptomen assoziiert ist. Zuchthygienische Maßnahmen können nach einer gewissen Zeit und nach einer Reevaluation der Situation angepasst und ausgeweitet werden, um weitere ungewünschte Merkmale zu eliminieren.
Die Datenerhebung muss zwingend rasch intensiviert werden. Sie muss neben den Rückenveränderungen auf weitere Probleme bei dieser Rasse, insbesondere auf die Atemwegsproblematik, ausgedehnt werden und über die gesamte Lebensdauer der Hunde erfolgen, damit die klinische Relevanz der Probleme besser verstanden werden kann. Eine Möglichkeit bietet dazu die von der Tierärzteschaft ins Leben gerufene Gesundheitsplattform Pet Health Data (PHD). Auf dieser Plattform können Daten von verschiedenen Steakholdern (praktizierende Tierärzteschaft, Halter, Laboratorien etc.) erfasst und verwaltet werden. Wenn vom Gesetzgeber nicht anders gefordert, bestimmt einzig der Halter, welche Daten für welche Steakholder freigegeben werden sollen. Dieses Instrument erlaubt eine permanente und zuverlässige Übersicht über den Gesundheitszustand einer Hundepopulation. Auf Grundlage dieser Daten können zuchthygienische Maßnahmen durchgeführt und / oder angepasst werden. Entscheidungen sollten in Zusammenarbeit von Tierärzten, Verantwortlichen des Rasseklubs sowie Züchtern bzw. Besitzern getroffen werden. Außerdem können und sollten etwaige Entscheidungen immer wieder überprüft und dem aktuellen Stand der Wissenschaft angepasst werden.

Eine Limitation dieser Studie war die geringe Anzahl von Fällen. Die 30 Tiere, die in der statistischen Auswertung berücksichtigt wurden, stellen nur einen Bruchteil der schweizerischen Population dar. Die Tatsache, dass die Ergebnisse dieser Studie den Resultaten anderer Studien ähneln, bestätigt die Vermutung, dass das Geschehen in der Schweiz ähnlich ist wie an anderen Ländern. Um eine statistische Aussage machen zu können müsste jedoch eine größere Stichprobe vorliegen. Außerdem wurden nur Tiere berücksichtigt, die im SKFB registriert sind. Im Verlaufe der Einführung dieses

Vorsorgeprogramms beim SKFB konnten auch einige Daten von Französischen Bulldoggen gesammelt werden, mit denen außerhalb des SKFB gezüchtet werden. Es bestehen Hinweise, dass mindestens ein Teil dieser Hunde zahlenmässig weniger und weniger stark ausgeprägte Wirbelsäulenmissbildungen aufweisen. Die geringe Datenlage erlaub allerdings bislang keine gesicherten Aussagen.
Des Weiteren haben Inter- wie auch Intraobserver-Variabilitäten im Verlauf dieser Studie eine Rolle gespielt. Die Tatsache, dass das Auswertungsschema mehrmals modifiziert werden musste, widerspiegelt diesen Umstand. Die Auswertungen wurden von zwei Personen durchgeführt. Die meisten Fälle konnten im Konsensus besprochen werden, einige wurden jedoch nur von einer Person beurteilt. Hierbei spielt sicher auch die Erfahrung der auswertenden Personen eine entscheidende Rolle. Obwohl mit dem verwendeten Auswertungsschema die Grundlage für eine möglichst objektive Beurteilung geschaffen wurde, enthält die radiologische Auswertung immer auch Freiraum für subjektive Entscheidungen. Die Interobserver-Variabilität wurde nicht untersucht. Da die Auswertungen über einen Zeitraum von fast einem Jahr durchgeführt wurden, muss auch durch das Gewinnen von Erfahrungswerten im Laufe der Zeit von einer Veränderung in der Betrachtung der Röntgenbilder innerhalb eines Examinators ausgegangen werden. Durch Überarbeiten der Fälle zum Ende der Studie wurde versucht, die Inter- und Intraobserver-Variabilität zu verringern. Ganz auszuschließen ist ihr Einfluss auf die Resultate der Studie dennoch nicht. Es wurde nicht untersucht, inwieweit sich frühe Auswertungen von den überarbeiten Beurteilungen unterschieden.

7 Schlussfolgerung

Trotz des geringen Stichprobenumfangs von 30 im SKFB registrierten Hunden, die in dieser Arbeit in die statistische Analyse integriert wurden, konnte gezeigt werden, dass die Prävalenz von Wirbelmissbildungen bei Französischen Bulldoggen in der Schweiz hoch ist. Die Beurteilung von laterolateralen Rückenröntgen über den Zeitraum von knapp einem Jahr brachte eine gewisse Lernkurve mit sich, durch die sich die Auswertungen stetig verbessert haben. Eine großflächige Anwendung des Auswertungsformulars und der vorgeschlagenen Gradeinteilung bei vielen Hunden ist nun wichtig, um mögliche Anpassungen vornehmen zu können. Zuchthygienische Maßnahmen können nun evaluiert werden mit dem Ziel, die Prävalenz von Wirbelmissbildungen in der schweizerischen Population nachhaltig zu verringern. Dazu muss schrittweise vorgegangen werden und die Maßnahmen regelmässig überprüft und angepasst werden. Zusätzlich müssen Hundehalter weiterhin sensibilisiert werden, da sich gezeigt hat, dass das Krankheitsbewusstsein zu dieser Thematik bei Haltern und Züchter bisher eher klein ist. Eingehende Forschung zum Thema Wirbelmissbildungen in Zusammenhang mit Brachyzephalie sowie genetische Untersuchungen müssen zeitnah erfolgen, um weitere Interventionsmöglichkeiten evaluieren zu können.

8 Referenzen

Aikawa T., Shibata M., Asano M., Hara Y., Tagawa M., Orima H. (2014): A comparison of thoracolumbar intervertebral disc extrusion in French bulldogs and Dachshunds and association with congenital vertebral anomalies. Veterinary Surgery 43 (3), S. 301-307

Aikawa T., Kanazono S., Yoshigae Y., Sharp NJH., Muñana KR. (2007): Vertebral Stabilization using positively threaded profile pins and polymethylmethacrylate, with or without laminectomy, for spinal canal stenosis and vertebral instability caused by congenital thoracic vertebral anomalies. Veterinary Surgery 36 (5), S. 432-441

Berlanda M., Zotti A., Brandazza G., Poser H., Calò P., Bernardini M. (2011): Magnetic resonance and computed tomographic features of 4 cases of canine congenital thoracic vertebral anomalies. The Canadian Veterinary Journal 52 (12), S. 1334-1338

Bertram S., Ter Haar G., De Decker S. (2018): Caudal articular process dysplasia of thoracic vertebrae in neurologically normal French bulldogs, English bulldogs and Pugs: Prevalence and Characteristics. Veterinary Radiology & Ultrasound 59 (4), S. 396-404

Bertram S., Ter Haar G., De Decker S. (2019): Congenital malformations of the lumbosacral vertebral column are common in neurologically normal French bulldogs, English bulldogs and Pugs with breed-specific differences. Veterinary Radiology & Ultrasound 60 (4), S. 400-408

Besalti O., Ozak A., Pekcan Z., Eminaga S. (2005): Nasca classification of hemivetebra in five dogs. Irish Veterinary Journal 58 (12), S. 688-690

Brocal J., De Decker S., José-López R., Guevar J., Ortega M., Parkin T., Ter Haar G., Gutierrez-Quintana R. (2018): Evaluation of radiography as a screening method for detection and characterisation of congenital vertebral malformations in dogs. Veterinary Record 182 (20), S.573

De Decker S., Packer RMA., Cappello R., Harcourt-Brown TR., Rohdin C., Gomes SA., Bergknut N., Shaw TA., Lowrie M., Gutierrez-Quintana R. (2019): Comparison of signalement and computed tomography findings in French bulldogs, Pugs and English bulldogs with and without clinical signs associated with thoracic hemivertebra. Journal of Veterinary Internal Medicine 33 (5), S. 2151-2159

Deutsche Hunde Sport-Union e.V. (2016): Verbandszuchtordnung. Unter: http://www.dhsu.de/DHSU_Zuchtordnung_NEU_2016.pdf (abgerufen am 23.04.2020)

Deutscher Klub für Französische Bulldoggen e.V. (2016): Ergänzungs-Zuchtordnung. Unter: https://www.dkfb.club/verein/downloads/(abgerufen am 23.04.2020)

Dewey CW., Davies E., Bouma JL. (2016): Kyphosis and Kyphoscoliosis associated with congenital malformations of the thoracic vertebral bodies in dogs. Veterinary Clinics of North America: Small Animal Practice 46 (2), S. 295-306

Faller K., Penderis J., Stalin C., Guevar J., Yeamans C., Gutierrez-Quintana R. (2014): The effect of kyphoscoliosis on intervertebral disc degeneration in dogs. The Veterinary Journal 200 (3), S. 449-451

Fernandes R., Fitzpatrick N., Rusbridge C., Rose J., Driver CJ. (2019): Cervical vertebral malformations in 9 dogs: Radiological findings, treatment options and outcomes. Irish Veterinary Journal 72, S.2

Flückiger M., Geissbühler U., Lang J. (2009): Lumbosakrale Übergangswirbel: Welche Bedeutung haben sie für die Gesundheit von betroffenen Hunden? Schweizerisches Archiv für Tierheilkunde 151 (3), S. 133-135

French Bulldog Club of NSW: French Bulldog Health Screening. Unter: https://frenchbulldogclubnsw.asn.au/Health-grading.php (abgerufen am 23.04.2020)

Geissbühler U. (2018): Vortragsunterlagen zum Thema Bandscheibenerkrankungen, Einteilung und Bedeutung von Wirbelmissbildungen, Erkrankungen des Rückens sowie der Pet Health Data anlässlich der Züchtertagung des SKFB im August 2018.

Guevar J., Penderis J., Faller K., Yeamans C., Stalin C., Gutierrez-Quintana R. (2014): Computer-assisted radiographic calculation of spinal curvature in brachycephylic "screw-tailed" dog

breeds with congenital thoracic vertebral malformations: Reliability and clinical evaluation. Public Library of Science 9 (9), e106957

Gutierrez-Quintana R., Guevar J., Stalin C., Faller K., Yeamans C., Penderis J. (2014): A proposed radiographic classification scheme for congenital thoracic vertebral malformations in brachycephalic "screw-tailed" dog breeds. Veterinary Radiology & Ultrasound 55 (6), S. 585-591

Gysin M., Tschuor F., Schweizer DE., Nett C., Geissbühler U. (2019): Stand der Digitalisierung in Schweizer Tierarztpraxen. Schweizerisches Archiv für Tierheilkunde 161 (5), S.307-317

Haider K. (2009): Untersuchungen zum lumbosakralen Übergangswirbel beim Hund. Diplomarbeit an der Veterinärmedizinischen Universität Wien, 46 Seiten

Havlicek M., Mathis KR., Beck JA., Allan G. (2009): Surgical management of vertebral malformation in a Manx cat. Journal of Feline Medicine and Surgery 11 (6), S. 514-517

Inglez de Souza MCCM., Ryan R., Ter Haar G., Packer RMA., Volk HA., De Decker S. (2018): Evaluation of the influence of kyphosis and scoliosis on intervertebral disc extrusion in French bulldogs. BCM Veterinary Research 14 (1), S. 5

Jeffery ND., Smith PM., Talbot CE. (2007): Imaging findings and surgical treatment of hemivertebrae in three dogs. Journal of the American Veterinary Medical Association 230 (4), S. 532-536

Kaplan KM., Spivak JM., Bendo JA (2005): Embryology of the spine and associated congenital abnormalities. The Spine Journal 5 (5), S. 564-576

Klaus J. (2017): Brachyzephales Atemnotsyndrom beim Hund: Konfliktfeld in Österreichs Kleintiermedizin. Diplomarbeit an der Veterinärmedizinischen Universität Wien, 103 Seiten

König HE., Liebich H.-G. (2015): Anatomie der Haussäugetiere. 6. überarbeitete und erweiterte Auflage, Schattauer GmbH, Stuttgart, 790 Seiten

Komsta R., Osinski Z., Debiak P., Twardowski P., Lisiak B. (2019): Prevalence of Pectus Excavatum (PE), Pectus Carinatum (PC), tracheal hypoplasia, thoracic spine deformities and lateral heart displacement in thoracic radiographs of screw-tailed brachycephalic dogs. Public Library of Sciene 14 (10), e0223642

Kramer JW., Schiffer SP., Sande RD., Rantanen NW., Whitener EK. (1982): Characterization of Heritable Thoracic Hemivertebra of the German Shorthaired Pointer. Journal of the American Veterinary Medical Association 181 (8), S.814-815

Krumeich N. (2011): Étude épidemiologique des anomalies radiographiques des vertèbres thoraciques du bouledogue francais. Dissertation an der École nationale vétérinaire in Alfort, 68 Seiten

Kuricová M., Ledecký V., Kvetková J., Lipták T. (2017): Vertebral malformation in French bulldogs. Journal of the Faculty of Veterinary Medicine Istanbul University 43 (2), S. 149-153

Mansour TA., Lucot K., Konopelski SE., Dickinson PJ., Sturges BK., Vernau KL., Choi S., Stern JA., Thomasy SM., Döring S., Verstraete FJM., Johnson EG., York D., Rebhun RB., Ho HYH., Brown CT., Bannasch DL. (2018): Whole genome variant association across 100 dogs identifies a frame shift mutation in DISHEVELLED 2 which contributes to Robinow-like syndrome in Bulldogs and related screw tailed dog breeds. Public Library of Science Genetics 14 (12), e1007850

Mayousse V., Desquilbet L., Jeandel A., Blot S. (2017): Prevalence of neurological disorders in French bullbog: A retrospective study of 343 cases (2002-2016). BMC Veterinary Research 13 (1), S. 212

McGavin MD., Zachary JF. (2009): Pathologie der Haustiere. 1. Auflage, Elsevier GmbH, München, 1317 Seiten

Moissonnier P., Gossot P., Scotti S. (2011): Thoracic kyphosis associated with hemivertebra. Veterinary Surgery 40 (8), S. 1029-1032

Ohlerth S., Steiner G., Geissbühler U., Flückiger M. (2016): Diffuse idiopathische skelettale Hyperostose (DISH) beim Hund: Eine Übersicht. Schweizer Archiv für Tierheilkunde, Band 158, Heft 5, S. 331-339

O'Neill D., Baral L., Church DB., Brodbelt DC., Packer RMA. (2018): Demography and disorders of the French bulldog population under primary veterinary care in the UK in 2013. Canine Genetics and Epidemiology 5, S.3

Pressemitteilung der Schweizerischen Vereinigung für Kleintiermedizin zur Kampagne gegen die extreme Kurznasigkeit bei Hunden vom Januar 2018. Unter: https://www.svk-asmpa.ch/images/kampagnen/kurzkoepfige-hunde/pressemitteilungen/2018-01-pressemitteilung-extreme-kurznasigkeit-bei-hunden.pdf (abgerufen am 03.06.2020)

Pug Health Council Health Sub-Committee: Health Scheme. Unter: https://www.pughealth.org.uk/hv/(abgerufen am 23.04.2020)

Rüsse I., Sinowatz F. (2008): Lehrbuch der Embryologie der Haustiere. 3. Auflage, 455 Seiten

Ryan R., Gutierrez-Quintana R., Ter Haar G., De Decker S. (2017): Prevalence of thoracic vertebral malformations in French bulldogs, Pugs and English bulldogs with and without associated neurological deficits. The Veterinary Journal 221, S. 25-29

Ryan R., Gutierrez-Quintana R., Haar GT., De Decker S. (2018): Relationship between breed, hemivertebra subtype and kyphosis in apparently neurologically normal French Bulldogs, English Bulldogs and Pugs. American Journal of Veterinary Research 80 (2), S. 189-194

Sandøe P., Kondrup SV., Bennett PC., Forkman B., Meyer I., Proschowsky HF., Serpell JA., Lund TB. (2017): Why do people buy dogs with potential welfare problems related to extreme conformation and inherited disease? A representative study of danish owners of four small dog breeds. Public Library of Science One 12 (2), e0172091

Schawalder P., Dietschi E., Stich H. (2010): Kongenitale und erworbene Anomalien im Bereich der Schwanzwirbelsäule beim Hund. Wiener Tierärtzliche Monatsschrift 97, S. 185-202

Schlenkser E., Distl O. (2013): Prevalence, grading and genetics of hemivetebrae in dogs. European Journal of Companion Animal Practice 23, S.119-123

Schlenkser E., Distl O. (2016): Heritability of hemivertebrae in French bulldog using an animal threshold model. The Veterinary Journal 207, S. 188-189

Schweizerischer Klub für Französische Bulldoggen (2019): Ergänzungen zum Zuchtreglement des SKFB. Unter: https://www.suisse-bully.ch/wp-content/uploads/2019/06/Erg%C3%A4nzungen-ZR-SKFB-Revision-2019_d.pdf (abgerufen am 03.06.2020)

Smolders LA., Bergknut N., Grinwis GCM., Hagman R., Lagerstedt AS., Hazewinkel HAW., Tryfonidou MA., Mei BP. (2013): Intervertebral disc degeneration in the dog. Part 2: Chondrodystrophic and non-chondrodystrophic breeds. The Veterinary Journal 195 (3), S. 292-299

Tierstatistiken der Identitas AG Schweiz: Entwicklung nach Rassen. Unter: https://tierstatistik.identitas.ch/de/fig-dogs-breeds.html (abgerufen am 06.08.2020)

Westworth DR., Sturges BK. (2010): Congenital spinal malformations in small animals. Veterinary Clinics of North America: Small Animal Practice 40 (5), S. 951-981

Wyatt SE., Lafuente P., Packer RMA., Smith H., De Decker S. (2019): Gait analysis in French bulldogs with and without vertebral kyphosis. The Veterinary Journal 244, S. 45-50

9 Danksagung

Einen besonderen Dank möchte ich meinem Betreuer Dr. med vet. Urs Geissbühler für die Zeit, die hilfreichen Kommentare und Erklärungen und die vielen Ratschläge während meiner Masterarbeit aussprechen.
Auch geht mein Dank an MTRA Suzanne Petit für die Hilfe bei technischen Fragen.
Ich danke dem SKFB und allen motivierten Besitzern, die uns Unterlagen ihrer Tiere für die Studie zur Verfügung gestellt haben. Ohne diese Bereitschaft wäre die Arbeit nicht möglich gewesen. Auch möchte ich Frau Stephanie Boss danken, die bei der Übermittelung von Unterlagen von Hunden, die nicht im SKFB registriert sind, unterstützt hat.
Zuletzt bedanke ich mich bei meiner Familie und meinen Freunden für den stetigen Ansporn und die immerwährenden motivierenden Worte und Gesten, vor allem bei meinem Eltern für die Hilfe bei den Auswertungen und bei meinem Bruder Maximilian Käppeler für die vielen Tipps und Hilfestellungen rund um das Schreiben der Arbeit.

10 Annex

Anhang 1: Auswertungsschema zur Beurteilung von Rückenröntgen bei Französischen Bulldoggen in der Schweiz

Erstgutachten Wirbelmissbildungen bei brachyzephalen Rassen

Kliniknummer	
Chipnummer	
Halter	
Rasse	Französische Buldogge
Name	

	C2	C3	C4	C5	C6	C7	T1	T2	T3	T4	T5	T6	T7	T8	T9	T10	T11	T12	T13	L1	L2	L3	L4	L5	L6	L7	S1
stark verk. Wirbel																											
leicht verk. Wirbel																											
dorsaler Hemivert																											
ventraler Keil																											
dorsaler Keil																											
lateraler Hemivert																											
lateraler Keil																											
Schmetterling																											
verengte IVS																											
Blockwirbel																											
fus. Dornen																											
Stufe dorsal																											
Stufe ventral																											
Lordose																											
Kyphose																											
Skoliose																											
Spondylose																											
Übergangswirbel																											

stark verk. Wirbel	0	fusionierte Dornen	0	HWS	ja	Bemerkungen:	
leicht verk. Wirbel	0	Stufe dorsal	0	VD	nein		
dorsaler Hemivert	0	Stufe ventral	0	CT	nein		
ventraler Keil	0	Lordose	0	MRT	nein		
dorsaler Keil	0	Kyphose	0	Schädel	nein		
lateraler Hemivert	0	Skoliose	0				
lateraler Keil	0	Spondylose	0				
Schmetterling	0	Übergangswirbel	0	**Bern, Datum:**		**GutachterIn:** _____	
verengte IVS	0	**Total**	**0**				
Blockwirbel	0						

Anhang 2: Vorkommen einzelner Missbildungen nach Lokalisation

Missbildung zu Wirb	C2	C3	C4	C5	C6	C7	T1	T2	T3	T4	T5	T6	T7	T8	T9	T10	T11	T12	T13	L1	L2	L3	L4	L5	L6	L7	S1	TOTAL
stark verk. Wirbel	0	0	0	0	0	0	0	0	8	7	19	21	16	15	14	11	7	14	5	1	2	2	0	1	0	1	0	144
leicht verk. Wirbel	0	0	0	0	0	0	3	8	4	9	5	6	10	8	10	11	10	5	9	2	0	0	1	0	1	2	0	104
dorsaler Hemivert	0	0	0	0	0	0	0	0	3	2	2	4	3	2	4	2	1	5	0	1	0	0	0	0	0	0	0	29
ventraler Keil	0	0	0	0	0	0	0	2	4	1	7	9	6	10	7	8	4	2	8	0	2	1	1	1	1	0	0	74
dorsaler Keil	0	0	0	0	0	0	1	0	2	7	3	5	6	5	7	4	4	1	3	1	0	0	0	0	2	2	0	53
verengte IVS	0	2	0	0	0	0	2	3	3	10	12	12	13	9	9	11	12	12	6	2	2	2	2	1	1	2	0	128
Blockwirbel	2	0	0	0	0	0	0	0	0	1	0	0	1	0	0	0	4	2	2	0	0	0	0	0	0	0	0	12
fus. Dornen	0	0	0	0	0	0	0	0	0	0	0	2	6	6	2	3	1	0	0	0	0	0	0	0	0	0	0	20
Stufe dorsal	1	0	0	0	0	0	0	3	0	0	0	0	0	0	1	1	1	0	0	0	0	0	0	0	0	1	0	8
Stufe ventral	2	0	0	0	0	0	2	6	8	8	10	7	10	11	10	6	5	4	2	0	0	1	1	0	0	0	0	93
Lordose	0	0	0	0	0	0	0	0	0	0	0	0	0	0	0	0	0	0	0	1	0	0	0	0	0	0	0	1
Kyphose	0	0	0	0	0	0	0	0	6	1	1	1	0	4	5	3	2	7	3	0	0	1	0	0	1	0	0	35
Spondylose	0	1	0	0	0	0	0	0	1	5	2	4	5	2	5	4	7	10	5	1	1	0	1	0	0	6	0	60
Übergangswirbel	0	0	0	0	0	0	0	0	0	0	0	0	0	0	0	0	0	0	2	2	0	0	0	0	0	3	2	9
TOTAL	5	3	0	0	0	0	8	22	39	51	61	71	76	72	74	64	58	62	45	11	7	7	6	3	6	17	2	770